O DIAGNÓSTICO DO GLIOBLASTOMA MULTIFORME GRAU 4 POR TOMOGRAFIA COMPUTADORIZADA E RESSONÂNCIA MAGNÉTICA, DESENVOLVIDO ATRAVÉS DO ESTUDO DE CASO E CAMPO FOCAL

1- Francisca Josyane Maciel da Penha[1]

2- Fernanda Maria Benício da Cunha[1]

3- Maria do Perpétuo Socorro Figueiredo de Souza[1]

4- Valéria Mendes Brandão[1]

Orientadora

Maria Elvira oliveira de jesus[2]

Kezia Balena[2]

Co-orientadora

1 Francisca Josyane Maciel da Penha; Fernanda Maria Benício da Cunha; Maria do Perpétuo Socorro Figueiredo de Souza; Valéria Mendes Brandão.

2 Maria Elvira e Kezia Balena.

UNIMAK – Curso de pós-graduação - 2023

1. INTRODUÇÃO

Os gliomas emergem de células gliais no cérebro ou na medula espinhal. Essas células formam tecidos chamados "células gliais". O glioblastoma é um tumor que pertence ao subgrupo dos gliomas. Embora raro, é um dos tumores cerebrais malignos mais comuns e perigosos em adultos e é classificado como malignidade grau IV pela Organização Mundial da Saúde (OMS). Ocorre com mais frequência no cérebro, embora possa se desenvolver com menos frequência no cerebelo, tronco encefálico e medula espinhal**.**

Os primeiros sinais e sintomas do glioblastoma são inespecíficos ou assintomáticos e podem ser: cefaleia, presente em mais de 50% dos casos, geralmente bilateral e persistente inquietação, fadiga e apatia. A avaliação inicial dos tumores do sistema nervoso central é elaborada com exame clínico e neurológico detalhado e exames complementares de neuroimagem.

Objetiva-se, com este trabalho, realizar uma revisão de literatura de estudos primários que abordaram o glioma de grau IV (glioblastoma), fizemos uma pesquisa bibliográfica e campo focal, onde utilizamos 33 artigos e livros de neurociência e neuroimagens e através disso realizamos uma pesquisa que iniciou-se no dia 8 de março de 2023 e encerrou-se no dia 24 de abril de 2023, com 58 voluntários que responderam um questionário com 22 perguntas (anexo I), e fizemos um estudo de caso que teve seu início no dia 8 de março de 2023 e se encerrou no dia 24 de abril de 2023 com 4 voluntários que preencheram o T.L.C (termo de livre consentimento) (anexo V), para que os seus casos fossem usados na pesquisa, além de responderem um questionário com 21 perguntas inerentes ao tema (anexo II I).

A organização do artigo se faz pela divisão em 3 capítulos, no qual o primeiro capítulo aborda sobre os gliomas em geral, no segundo já fala sobre o glioblastoma que é o foco principal da pesquisa, o estudo de caso de 4 pessoas acometidas pela neoplasia e no terceiro elaboramos os resultados do trabalho.

2. FUNDAMENTAÇÃO TEÓRICA
2.1. GLIOMAS

Os gliomas emergem de células gliais no cérebro ou na medula espinhal. Essas células formam tecidos chamados "células gliais" que envolvem as células nervosas, as mantêm no lugar e sustentam sua função. É um tipo comum de neoplasia cerebral, que pode elevar diferentes tipos de células gliais, incluindo astrocytes, oligodendrocytes e pilhas ependymal. Assim, a neoplasia recebe seu nome de acordo com o tipo de célula de onde emerge [1].

Quadro 1- Classificação da Organização Mundial da Saúde (OMS) de gliomas astrocíticos e oligodendrogliais.

Classificação do Tumor	Grau do Tumor	Definição * ou aspectos característicos genéticos moleculares
Tumores astrocíticos		
Astrocitoma difuso, IDH-mutados	II	Mutação IDH1/2 *, mutação TP53, mutação ATRX
Astrocitoma difuso, IDH tipo selvagem	II	Sem mutação IDH1/2
Astrocitoma anaplásico, IDH-mutados	III	Mutação IDH1/2 *, mutação TP53, mutação ATRX
Astrocitoma anaplásico, IDH tipo selvagem	III	Sem mutação IDH1/2
Glioblastoma, IDH-mutados	IV	Mutação IDH1/2 *, mutação TP53, mutação ATRX
Glioblastoma, IDH tipo selvagem	IV	Sem mutação IDH1/2, mutação promotora TERT
Glioblastoma, NAE	IV	Teste genético não realizado ou não conclusivo
Glioma difuso da linha mediana, H3 K27M mutado	IV	Mutação H3 K27M *
Tumores oligodendrogliais		
Oligodendroglioma, IDH-mutados e codeleção 1p/19q	II	Mutação IDH1/2 *, codeleção 1p/19q*, sem mutação ATRX, mutação promotora TERT
Oligodendroglioma, NAE	II	Teste genético não realizado ou não conclusivo
Oligoastrocitoma, NAE	II	Teste genético não realizado ou não conclusivo
Oligodendroglioma anaplásico, IDH-mutados e codeleção 1p/19q	III	Mutação IDH1/2 *, codeleção 1p/19q*, sem mutação ATRX, mutação promotora TERT
Oligodendroglioma anaplásico, NAE	III	Teste genético não realizado ou não conclusivo
Oligoastrocitoma anaplásico, NAE	III	Teste genético não realizado ou não conclusivo

Fonte: BRASIL. Ministério da Saúde, 2020.

A maioria das classificações propostas de gliomas tradicionalmente assumiu astrocitomas de origem oligodendrócitos e gliomas oligodendrócitos de origem oligodendrócitos, mas, mais recentemente, uma origem de células-tronco/progenitoras neurais foi sugerida. Células com características primárias foram identificadas em diferentes estágios do glioma, mas não está claro quais células são inicialmente transformadas e quais vias de sinalização estão envolvidas nesse processo. Elucidar o estágio em que ocorre a interrupção da diferenciação ajuda a determinar se os gliomas surgem de células-tronco/progenitoras neurais ou de astrócitos e oligodendrócitos maduros. Os modelos experimentais em camundongos mostram diferenças nas características histológicas entre os tumores que surgem de células precursoras e aqueles que surgem de astrócitos maduros, assim como entre células precursoras que passam por diferentes eventos oncogênicos Modelos experimentais de camundongos mostraram diferenças nas características histológicas entre tumores derivados de células progenitoras e aqueles derivados de astrócitos maduros, bem como diferenças entre células

progenitoras submetidas a diferentes eventos neoplásicos. Por exemplo, enquanto a superexpressão de Ras e Akt (proteína quinase B) em células progenitoras resulta em astrocitomas, como glioblastoma, a superexpressão de PDGF nas mesmas células resulta em tumores neoplásicos semelhantes a oligodendrogliomas [2].

> Astrocitomas são os gliomas mais comuns. São classificados pela histologia e, em alguns casos, com base na presença de marcadores genéticos específicos, de acordo com a classificação da Organização Mundial da Saúde (OMS). Em ordem crescente de malignidade, os astrocitomas são classificados como:
> -Grau I: astrocitomas pilocíticos e astrocitomas subependimários de células gigantes (mais comum na esclerose tuberosa);
> -Grau II: astrocitomas de baixo grau, incluindo xantoastrocitoma pleomórfico;
> -Grau III: astrocitomas anaplásicos;
> -Grau IV: glioblastomas e gliomas difusos na linha média.
> Astrocitomas pilocíticos, outros de baixo grau ou anaplásicos tendem a ocorrer em pacientes mais jovens [3].

O progresso nas técnicas moleculares permitiu a identificação de uma variedade de marcadores e perfis genéticos que caracterizam os gliomas para lá dos critérios histológicos. Até ao momento, a maioria não teve o impacto clínico esperado, dado que a informação ainda não é robusta o suficiente para o processo de decisão clínica. Alguns marcadores moleculares, contudo, foram apresentados aos clínicos nos últimos anos e têm-se demonstrado úteis na identificação de subtipos de gliomas (diagnóstico), assim como na orientação do seguimento da doença (prognóstico) e na escolha do tratamento. Isto é notório nos pacientes com gliomas astrocíticos e oligodendrogliomas de grau III, que são particularmente difíceis de distinguir apenas com critérios morfológicos [4].

A compreensão do fenótipo do glioma deve levar em conta a observação de que os astrocitomas estão associados às mutações TP53, enquanto os oligodendrócitos estão associados às deleções 1p e 19q. Astrocitomas e gliomas oligodendrócitos podem compartilhar a mesma célula de origem, mas diferentes eventos genéticos definem fenótipos distintos. Outra possibilidade é que astrocitomas e gliomas oligodendrócitos possam surgir de células de origem diferente que seriam oncogenicamente permissivas para determinados eventos, significando que a interrupção da via p53 só seria oncogênica em células precursoras astrocíticas [2].

A proteína p53 está envolvida em muitos processos celulares, incluindo o ciclo celular, a resposta celular ao dano do ADN (ácido desoxirribonucleico), morte celular e diferenciação celular. A importância do p53 no glioblastoma multiforme é demonstrada pelo aumento da incidência de gliomas no contexto da síndrome de *Li-Fraumeni*, uma síndrome familiar de predisposição ao câncer associada a mutações do p53. As mutações no gene que codifica p53 são a primeira alteração detectável em dois terços dos astrocitomas de baixo grau, uma

frequência semelhante à recorrência do astrocitoma anaplásico e do glioblastoma secundário, que são eventos iniciais na progressão do glioblastoma. Quanto às mutações que afetam esse gene, elas ocorreram com maior frequência em glioblastomas secundários (65%) do que em glioblastomas primários (28%) [5].

"Os sinais e sintomas de glioma geralmente só são identificados quando o tumor está comprimindo algum nervo ou medula espinhal, além de também poderem variar de acordo com o tamanho, formato e taxa de crescimento do glioma." [6].

> Os gliomas de baixo grau (GBG) são infrequentes, correspondem de 8 a 15% dos gliomas nos adultos. O glioma de baixo grau é uma neoplasia que apresenta prognóstico definitivamente melhor do que o astrocitoma anaplásico e o glioblastoma multiforme. Entretanto, considerá-lo como um tumor benigno seria exagero, visto que em apenas 20 a 39% dos casos a sobrevida ultrapassa 10 anos [7].

A OMS em sua nova classificação reformula gliomas difusos, meduloblastomas e os demais tumores embrionários. Além disso, reorganiza os glioblastomas conforme seu perfil de mutação no gene IDH. E, inclui a invasão cerebral como critério de meningioma atípico e o diagnóstico de tumor fibroso solitário/ hemangiopericitoma como uma entidade única e não mais como dois tumores distintos [8].

Figura 1- Classificação da Organização Mundial da Saúde de glioma difuso.

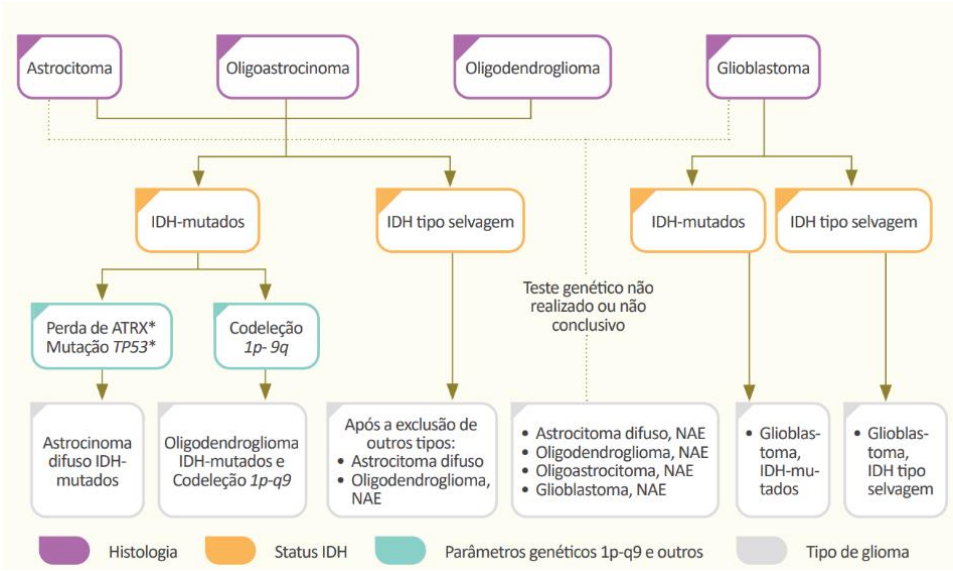

Fonte: BRASIL. Ministério da Saúde, 2020.

Os fatores de risco associados ao glioma incluem exposição à radiação ionizante e distúrbios genéticos (síndrome de Li-Fraumeni, neurofibromatose tipos 1 e 2, retinoblastoma, esclerose tuberosa, síndrome de Turcot). Muitos estudos tentaram vincular a doença à exposição a telefones celulares, mas não tiveram resultados estatisticamente significativos. Curiosamente, pacientes com doenças atópicas (asma, eczema, febre do feno) foram menos associados ao desenvolvimento de glioma [9].

2.2. GLIOBLASTOMA

O glioblastoma é um tumor que pertence ao subgrupo dos gliomas. Embora raro, é um dos tumores cerebrais malignos mais comuns e perigosos em adultos e é classificado como malignidade grau IV pela Organização Mundial da Saúde (OMS). Ocorre com mais frequência no cérebro, embora possa se desenvolver com menos frequência no cerebelo, tronco encefálico e medula espinhal. Originalmente, pensava-se que o glioblastoma se desenvolvia apenas a partir de astrócitos, que são células gliais que desempenham funções de suporte no sistema nervoso. No entanto, novas evidências sugerem que elas também podem surgir de um tipo diferente de célula com propriedades semelhantes às células-tronco neurais [10].

"O glioblastoma é um tumor de ocorrência frequente, constituindo cerca de 50- 60% de todos os gliomas e 12-15% dos tumores intracranianos em adultos. Tem maior incidência em homens em relação às mulheres numa proporção de 3:2, principalmente na faixa entre 45 e 70 anos." [11].

Sua incidência é de 2 a 3 casos por 100.000, o que representa cerca de 14,9% dos tumores cerebrais primários e 51% dos gliomas, que corresponde a 2% de todos os outros tipos de câncer. Também é importante mencionar que a incidência aumenta após os 40 anos, com idade média ao diagnóstico de 64 anos e pico de 15,3 casos por 100.000 entre 75 e 80 anos [12].

Estudos americanos demonstraram que a maioria dos tumores cerebrais malignos primários ocorre principalmente em faixas etárias mais avançadas e são raros em crianças. Além disso, esse tipo de tumor é mais comum em caucasianos do que em outras etnias. A metástase da medula espinhal de glioblastoma é extremamente rara. Além disso, a recorrência de glioblastoma na medula espinhal também mostrou esse padrão raro [10].

Os tumores do sistema nervoso central constituem um grupo complexo de tipos histológicos associados à localização, morfologia, comportamento biológico e clínico. Embora seja um tumor raro, seu comportamento agressivo e altas taxas de mortalidade e morbidade revelam a importância da coleta de dados epidemiológicos para melhor compreensão de suas tendências e comportamento. Em relatórios de tratamento padronizados, a sobrevida média para o subtipo mais comum de glioblastoma na literatura é de 12 a 15 meses [13].

Esses tumores podem se apresentar como lesões únicas ou multifocais com bordas imprecisas, causando compressão dos tecidos adjacentes (efeito coletivo) e realce variável após administração de contraste. Apenas cerca de 15 a 45% das lesões de astrócitos anaplásicos apresentam realce de contraste. O glioblastoma afeta mais comumente a substância branca dos

hemisférios cerebrais e tem uma aparência característica de "asa de borboleta", com esferocitoma associado ao envolvimento do corpo caloso. A vasodilatação também pode ser observada no glioblastoma multiforme. A infecção do tronco cerebral e cerebelo é rara, e o tronco é mais comum em crianças. Astrocitomas de alto grau raramente metastatizam além do sistema nervoso central, mas metástases por via liquórica podem ocorrer no glioblastoma multiforme e no astrocitoma anaplásico [14].

A área central do tumor costuma ser necrótica e amarelada com áreas de sangramento antigo e recente circundada por um tumor vivo acinzentado. A infiltração microscópica visível ao olho microscópico fora das bordas é comum, mesmo que o tumor pareça microscopicamente bem definido. A maioria dos tumores tem localização intra-parenquimatosa, com o epicentro na substância branca, porém alguns podem ser mais superficiais e estar em contato com as leptomeninges e a dura máter. O impacto da massa induzida pelo tumor, juntamente com edema e necrose, pode causar deformidade hemisférica, deslocamento da linha média, compressão ventricular e lesão da eminência. Dependendo da localização do tumor, outras áreas podem estar distorcidas e compactadas [2].

“Fatores de risco, excetuando-se a idade, são mal definidos, sabe-se que o sexo masculino é mais comumente afetado, assim como a cor de pele branca em relação à negra.” [15].

Os fatores prognósticos clínicos têm sido amplamente estudados nos glioblastomas. Pacientes mais jovens (idade menor que 45 anos) têm melhor prognóstico, em parte devido à maior incidência de glioblastoma secundário nessa população, mas também parece ser devido à progressão mais rápida em pacientes mais [2].

> Esse tipo de tumor tem origem astrocitária, sendo caracterizado por indiferenciação celular, rápido crescimento infiltrativo, proliferação microvascular e por apresentar necrose. A necrose o diferencia histologicamente dos gliomas de baixo grau e reduz drasticamente a taxa média de sobrevida dos pacientes. Não possuem grande potencial metastático, apesar de serem altamente infiltrativos e possuírem grande agressividade pontual. São clinicamente agressivos e extremamente infiltrativos, com capacidade de invasão extra-axial [16].

A principal característica biológica do glioma de alto grau (GAG) é a infiltração celular. Microscopicamente, essas células são constituídas por células pleomórficas com atividade mitótica, microcoagulação intravascular e, no caso do glioblastoma, necrose e proliferação vascular, essenciais para o diagnóstico. Os fatores prognósticos mais importantes descritos na literatura são idade, grau histológico, apresentação, estado e extensão da ressecção cirúrgica [9].

> Um glioblastoma pode ser classificado como primário ou secundário. Aproximadamente 80% dos glioblastomas são classificados como primário, nesses casos a maioria dos pacientes apresentam sintomas menos de seis meses antes do diagnóstico. Nos casos de glioblastomas secundários os sintomas são apresentados por mais de seis meses e há evidências clínicas da evolução de um glioma de grau inferior [17].

O glioblastoma é ocasionador de 12 a 15% de todas as neoplasias do sistema nervoso central. A sobrevida média ainda é limitada, mesmo que submetido a todo o tratamento cirúrgico e radioquimioterápico, sendo cerca de 11 meses atualmente e não tendo nenhuma mudança significativa nos últimos 50 anos. O glioblastoma tem um pico de ocorrência entre os 45 e 70 anos, normalmente acometendo os hemisférios cerebrais – semelhante com o que ocorre nas metástases solitárias. Ele é identificado como uma neoplasia grau IV. A maior parte dessas lesões já se originam como glioblastoma, porém há uma pequena parcela que surge de uma degeneração de gliomas de menor grau. A sua aparência nos métodos de imagem é muito variável, por isso era inicialmente chamado de multiforme. Geralmente na ressonância magnética ele se apresenta como uma massa heterogênea, com áreas de necrose, hemorragia e áreas de realce [18].

Particularmente, os astrocitomas anaplásicos, têm potencial posteriormente de se converter em glioblastomas (os chamados glioblastomas secundários). Glioblastoma também pode ocorrer novamente (chamado glioblastoma primário), habitualmente em pessoas de meia-idade e idosos. Glioblastoma inclui células com cromossomos heterogêneos. Glioblastoma primário e secundário possuem atributos genéticos distintos que são capazes de mudar conforme o tumor progride. O glioblastoma secundário geralmente apresenta mutações nos genes IDH1 ou IDH2. Oligodendroglioma (grau II da OMS) é um dos gliomas de crescimento mais demorado [3].

Embora os glioblastomas compartilhem características histopatológicas em diferentes faixas etárias, eles diferem nas alterações genéticas e no curso clínico em crianças, adultos jovens e idosos. Em adultos, o glioblastoma pode surgir de novo ou ao longo de muitos anos de lesões de baixo grau, ambos tumores de grau IV, se o tumor tiver uma mutação no IDH, o curso clínico é muito melhor. Em contraste, a maioria dos gliomas de alto grau da infância são de novo e raramente surgem de gliomas de baixo grau. A localização também varia de acordo com a faixa etária: em crianças, ocorrem predominantemente na ponte (pons, designados diffuse intrinsic pontine gliomas (DIPGs)) e hemisférios cerebrais; no entanto, uma proporção menor também se apresenta no tálamo (10%) e no cerebelo (5%), ambos locais raros para adultos [19].

Estudos comprovam que os pacientes com glioblastoma e mutações no nível IDH1 (isocitrato desidrogenase 1) eram, em média, significativamente mais jovens do que aqueles sem essas mutações, já que a maioria dos tumores com mutação IDH1 eram glioblastomas secundários que se desenvolvem em pacientes mais jovens. A idade média dos pacientes com a mutação foi de 47,9 anos, e cerca de 50% dos pacientes com glioblastoma com menos de 35 anos tinham a doença, em comparação com a idade média de 53 a 56 anos para pacientes com o gene selvagem de IDH1. Mutações no gene IDH1 são encontradas em quase todos os pacientes com glioblastoma secundário (95%) e estão quase ausentes em pacientes com glioblastoma primário (cerca de 5% dos casos), tornando essa mutação um marcador genético de dependência no glioblastoma secundário. Como o glioblastoma secundário compartilha mutações IDH1 com gliomas oligodendrócitos, enquanto essa relação não foi observada com o glioblastoma primário, acredita-se que esses dois subtipos de glioblastoma tenham origens diferentes [5].

A mutação da IDH resulta num fenótipo de hipermetilação resultando em mudanças epigenéticas significativas nas células cancerígenas causadas por essa mutação. A hipermetilação pode alterar a topologia cromossômica e alterar a expressão de muitos genes, incluindo potenciais oncogenes. Além disso, a análise dos dados do TCGA (The Cancer Genome Atlas) em todos os glioblastomas mostrou que 6% dos tumores continham mutações nos genes modificadores da cromatina e que essas alterações eram recíprocas, indicando que alterações epigenéticas presentes em grande parte desses tumores desempenham um papel importante nos glioblastomas. A angiogênese é a marca patológica do glioblastoma, e a expressão do fator de crescimento endotélio vascular (VEGF), juntamente com outras citocinas pró-angiogênicas, como reguladores-chave, o torna um alvo atraente para a oncologia. A expressão de VEGF e outras citocinas pró-angiogênicas no glioblastoma leva ao desenvolvimento de uma vasculatura neoplásica anormal caracterizada por vasos tortuosos e hiperpermeáveis de diâmetro aumentado e membrana basal anormalmente espessa. Acredita-se que a vasculatura tumoral anormal aumente a hipóxia tumoral, que é um fator que impede a administração de quimioterapia citotóxica [19].

Os glioblastomas IDH mutante têm prognóstico de 31 meses de vida e representam 10% dos glioblastomas multiforme, enquanto os glioblastomas IDH selvagem têm prognóstico de 15 meses e representam 90% dos tumores. Os glioblastomas IDH mutante e selvagem ocorrem, segundo a literatura, aos 44 e 62 anos, em média, respectivamente [20].

Bem como os demais astrocitomas, os glioblastomas localizam-se predominantemente supratentorial, é mais comum na substância branca subcortical dos hemisférios cerebrais. O sítio mais assíduo é o lobo temporal (31%), seguido dos lobos parietal (24%), frontal (23%) e occipital (16%), com a combinação fronto-temporal sendo bastante típica. Glioblastomas no tronco cerebral são raros e acometem principalmente crianças. Os glioblastomas podem se desenvolver a partir da progressão de um glioma menos agressivo (glioblastomas secundários) ou, mais comumente, se desenvolve rapidamente, sem evidência de uma lesão prévia de grau mais baixo 4 (glioblastomas primários). O curso clínico dos glioblastomas é geralmente fatal, com sobrevida média inferior a um ano. Mesmo nas melhores circunstâncias, a maioria dos pacientes falecem dentro de dois anos [2].

O glioblastoma é geralmente heterogêneo, com uma área central de necrose circundada por uma parede sólida de tecido tumoral. Ao redor desse tecido firme existe uma área de vasogênico “em dedo de luva”, muitas vezes cursa com importante efeito de massa. Um conceito importante na compreensão das características patológicas dos gliomas de alto grau é que os gliomas agressivos de grau II-IV normalmente contêm múltiplas áreas de variação histológica. Este conceito é importante por várias razões. A primeira consideração são os erros na amostragem de uma área limitada na biópsia, o que pode levar os neurologistas a classificar uma área limitada de tumor em um grau que não corresponde ao grau real encontrado em outras áreas do tumor. Outra consequência importante da variação histológica observada no mesmo tumor é a pobre correlação entre a radiologia convencional e a histopatologia nas margens das lesões invasivas. Os gliomas são visíveis nas radiografias porque produzem efeito de massa, edema, necrose e hemorragia. Essas características de imagem correlacionam-se intimamente com alterações histopatológicas em tumores de alto grau, como rápido crescimento celular e angiogênese, mas não elucidam os limites das margens do tumor e os graus potenciais [21].

O conhecimento adquirido com o TCGA sobre alterações genômicas que aumentam o risco de glioblastoma e outros estudos de potenciais biomarcadores preditivos e prognósticos no glioblastoma e seu papel na tomada de decisões clínicas são muito debatidos. Esses potenciais marcadores incluem: o promotor de O(6)-metilguanina-DNA-metiltransferase (MGMT) e a metilação do ADN, a perda de heterozigotia (LOH) dos cromossomas 1p, 19q e 10q, mutações na IDH, EGFR, VEGF, proteína supressora de tumor p53, PTEN, oxidase do citocromo C (CcO), metabolitos fosfolipídicos, expressão do mRNA da subunidade catalítica da telomerase (hTERT mRNA), miRNAs e marcadores de células estaminais cancerígenas, entre outros [19].

Para os pacientes que não são resignados a nenhum tipo de tratamento a média de sobrevida é de 3 meses. Em pacientes com o tratamento pleno, a média de sobrevida é entre 1 e 2 anos. Infelizmente, este tumor permanece incurável. Existem alguns fatores que têm um efeito positivo no prognóstico do glioblastoma, sendo os mais importantes: a idade ao diagnóstico ser inferior a 50 anos; KPS alto (Karnofsky performance scale – escala que é capaz de medir nível de dependência do paciente para determinadas atividades; KPS>70 significa que o paciente pode realizar a maioria das atividades da vida diária de forma independente); grau de ressecção tumoral igual ou maior que 98%; alterações genéticas: promoter do gene MGMT metilado e mutação no gene IDH1 [22].

Quadro 2 – Relação de sobrevida do glioblastoma.

Definição	Média de sobrevida	Média de sobrevida em 1 ano	Média de sobrevida em 3 anos	Média de sobrevida em 5 anos
Idade <50 anos, KPS≥90	17,1 meses	70%	20%	14%
Idade <50 anos, KPS 70-90	11.2 meses	46%	7%	4%
Idade >50 anos, KPS≥70, remoção cirúrgica com boa preservação neurológica	11.2 meses	46%	7%	4%
Idade >50 anos, KPS≥70, remoção cirúrgica com sequela neurológica importante	7.5 meses	28%	1%	0%
Idade >Idade >50 anos, KPS≥70, sem ressecção cirúrgica	7.5 meses	28%	1%	0%
Idade > 50 anos, KPS<70	7.5 meses	28%	1%	0%

Fonte: ZORZI, 2019.

2.2.1. CAUSAS E SINTOMAS

Como acontece com qualquer tipo de tumor, as razões para o desenvolvimento de tumores cerebrais são debatidas e não especificadas. Estudos epidemiológicos relacionam possíveis riscos genéticos, comportamentais e de desenvolvimento e influências externas à incidência de tumores cerebrais com o objetivo de reduzir a incidência desta doença, mas as conclusões são ambíguas e ainda muito relativas. A exposição a altas doses de radiação ionizante é um fator de risco específico para o desenvolvimento de tumores cerebrais; Processos inflamatórios e infecciosos, influências genéticas, dieta e hábitos são frequentemente considerados um grupo de fatores de risco. Estudos populacionais têm demonstrado associação entre o desenvolvimento de gliomas e o consumo de compostos nitrosos como a N-

nitrosodimetilamina, que são utilizados como aditivos alimentares em produtos cárneos para fins de preservação [23].

Os primeiros sinais e sintomas do glioblastoma são inespecíficos ou assintomáticos e podem ser: cefaleia, presente em mais de 50% dos casos, geralmente bilateral e persistente inquietação, fadiga, apatia, esquecimento, náuseas e vômitos, principalmente do corpo após uma alteração repentina de posição. Na maioria dos casos, eles não costumam ser acompanhados de febre. No início pode ocorrer sonolência, evoluindo para síncope devido a um aumento acentuado da pressão intracraniana [12].

Os sintomas variam de leves a graves, dependendo da localização no cérebro e do tamanho do tumor, sendo alguns dos sintomas mais comuns, dor de cabeça e déficits neurológicos progressivos, caracterizados por apresentações clínicas inespecíficas. E, neste caso, quando o paciente recebe o diagnóstico, a lesão tumoral já destruiu o tecido saudável à sua volta [16].

Em mais da metade dos casos, o glioblastoma apresenta sintomas neurológicos progressivos que se desenvolvem em menos de 3 meses, e esse período pode ser mais longo quando o glioblastoma é secundário a um glioma de baixo grau. Apresenta-se clinicamente com déficits neurológicos focais (40-60%), sintomas de hipertensão intracraniana e/ou convulsões (20-40%). O sintoma mais comum é a dor de cabeça, que ocorre em 30-50% dos casos. Quando localizado no lobo frontal, causa mudanças de personalidade que ocorrem em 20-40% dos pacientes. Em casos raros, pode parecer um derrame devido ao sangramento dentro do tumor [24].

2.2.2. DIAGNÓSTICO

A avaliação inicial dos tumores do sistema nervoso central é elaborada com exame clínico e neurológico detalhado e exames complementares de neuroimagem. O estágio da doença é diagnosticada inicialmente pela tomografia computadorizada (TC) de crânio com contraste, complementada com ressonância magnética (RM) e espectroscopia, quando disponível. O diagnóstico definitivo é firmado pelo estudo histopatológico da lesão obtida por biópsia estereotática [25].

Diagnosticar tumores cerebrais usando imagens nem sempre é fácil. Algumas doenças não neoplásicas podem se assemelhar a tumores em seus efeitos dilatadores e intensificadores de contraste, como doenças desmielinizantes, acidente vascular cerebral, processos

inflamatórios e infecciosos e necrose por radiação. Portanto, não é incomum pular o diagnóstico pré-operatório e realizar cirurgia em algumas lesões benignas que podem ser tratadas sem confirmação histológica. Além disso, processos neoplásicos, mesmo com fortes características histológicas e agressivas, podem aparecer sem realce pelo meio de contraste [26].

Figura 2 – "Tomografia computadorizada evidenciando as lesões. A Tomografia computadorizada do crânio realizada revelou presença de aparentemente 4 lesões expansivas, independentes, frontais bilaterais, com envolvimento do joelho do corpo caloso à esquerda."

Fonte: FERREIRA et al., 2004.

As características do glioblastoma estudado por ressonância magnética são bem conhecidas e confirmadas na literatura atual. Apesar da disseminação demonstrada, rápida progressão e letalidade, esse tumor pode acometer diferentes locais e determinar a ocorrência de implantação secundária. A ressonância magnética de diferentes planos e sequências do crânio tem se mostrado um excelente método de avaliação desse tumor [27].

Figura 3- "Axial T1 pós Gd-DTPA glioblastoma no fronto-parietal esquerdo com efeito de massa e disseminação para ventrículo lateral esquerdo."

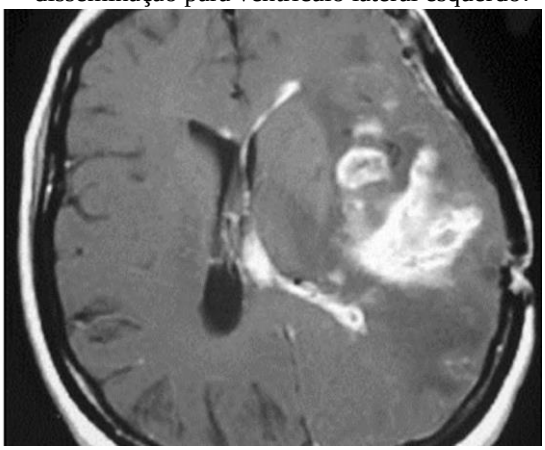

Fonte: FERREIRA et al., 2004.

O uso de ressonância magnética e espectroscopia ajuda a diferenciar as lesões neoplásicas de outras condições com base na composição química da área a ser avaliada. A

ressonância magnética funcional e de perfusão medem o fluxo sanguíneo em áreas específicas, o que aumenta nas lesões devido ao acréscimo da vasculatura do tumor. O DTI ("Diffusion Tensor Imaging"), capaz de quantificar a difusão preferencial de água ao longo dos axônios, tem se mostrado um recurso inestimável na avaliação da extensão do tumor no tecido, enquanto o T2/Flair parece inalterado, facilitando a desenho de alguns estudos da lesão [9].

Há três técnicas básicas de aquisição da perfusão por ressonância magnética: técnica ponderada em T2 (T2-weighted dynamic susceptibility – DSE), ponderada em T1 (T1-weighted dynamic contrast-enhanced perfusion – DCE) e uma técnica sem contraste (arterial spin labeling techniques – ASL). Todas as três são obtidas por aquisição contínua de imagens, à medida que o sangue flui através da lesão usando marcadores de contraste ou traçadores magnéticos internos (no caso de ASL). A técnica mais estudada em neuro-oncologia é a DSE, que aproveita o efeito da sensibilidade do gadolínio nas sequências ponderadas em T2. Com essa aquisição, é possível estimar o volume de sangue cerebral que passa por regiões específicas do cérebro e estabelecer uma relação entre o volume de uma lesão específica e o volume normal do cérebro - rCBV (relative cerebral blood volume). Caracteristicamente, as lesões neoplásicas se desenvolvem com um número aumentado de vasos, muitas vezes com vasos imaturos, resultando em aumento da perfusão da área, ou seja, aumento do rCBV [18].

Figura 4 – "Coronal T1 pós Gd-DTPA mostrando volumoso glioblastoma temporal esquerdo com efeito de massa deslocando as estruturas da linha média. Controle evolutivo mostrando exérese parcial da lesão intracraniana e disseminação para o pescoço."

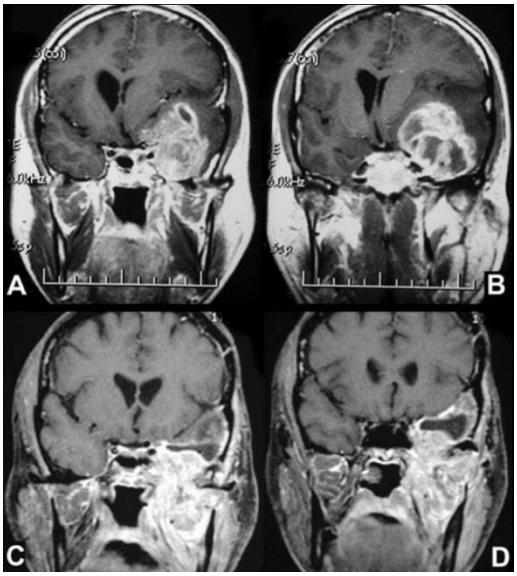

Fonte: FERREIRA et al., 2004.

Vários autores enfatizam a importância do uso de biomarcadores. Um biomarcador pode ser definido como qualquer indicador diagnóstico mensurável usado para avaliar o risco ou a presença de uma doença específica. Em outras palavras, eles podem ser descritos como características que são objetivamente medidas e avaliadas como indicadores de processos biológicos normais, processos patogênicos e respostas farmacológicas a intervenções terapêuticas. Os biomarcadores desempenham um papel importante, às vezes complementar, na detecção e monitoramento de pacientes com doenças malignas. Portanto, em pacientes assintomáticos, biomarcadores podem ser usados para detecção precoce de câncer ou lesões pré-cancerosas, enquanto em pacientes sintomáticos, biomarcadores podem ajudar a distinguir entre doenças benignas e malignas. Depois que uma malignidade é diagnosticada, os biomarcadores podem ajudar a estabelecer o prognóstico e determinar o tratamento mais adequado. Em pacientes submetidos à cirurgia de ressecção, podem ser utilizados para monitoramento e detecção precoce de possíveis recidivas da doença. Para pacientes que recebem terapia sistêmica, os biomarcadores podem fornecer uma maneira menos invasiva de monitorar a resposta do tumor [1].

"O diagnóstico do tumor cerebral deverá ser confirmado histopatologicamente e terapias adequadas poderão ser instituídas para o paciente com base no tipo e grau histopatológico do tumor." [26].

2.2.3. TRATAMENTO

Os gliomas são tratados principalmente com cirurgia, além de quimioterapia e radioterapia. Atualmente, novas opções de tratamento com novos medicamentos vêm apresentando resultados promissores. O uso de drogas que atuam especificamente em subtipos tumorais tem mostrado melhores resultados clínicos e deve ser um novo caminho para pesquisas futuras, especialmente no que diz respeito a novas técnicas de ressonância magnética [28].

Figura 5 – "A. Cavidade cirúrgica da lesão primária. B. Implante secundário da lesão inicial (confirmado cirurgicamente)."

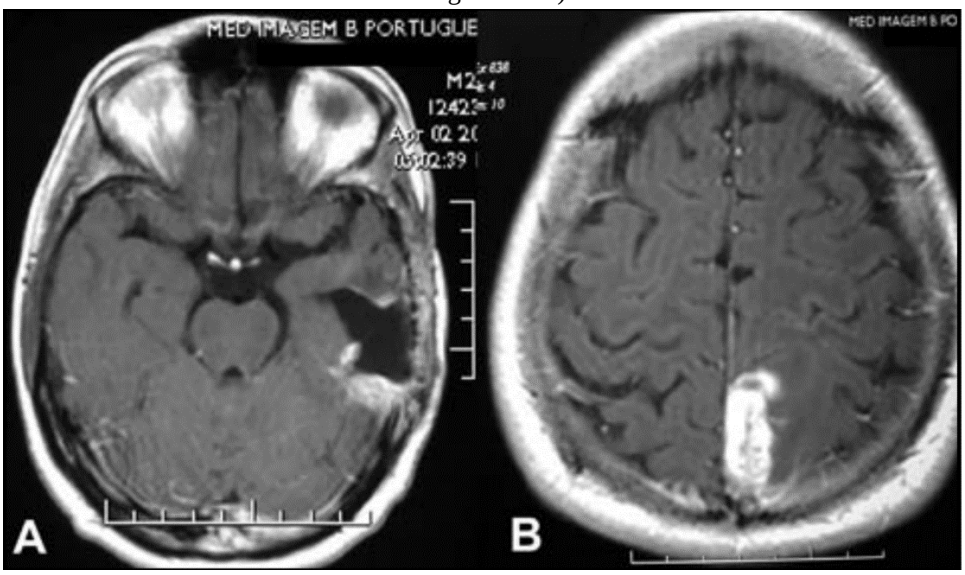

Fonte: FERREIRA et al., 2004.

O glioblastoma se comporta de forma muito agressiva, com alta taxa de recorrência e progressão para graus mais elevados, sendo fatal para a maioria dos pacientes. Esses tumores geralmente se espalham para o tecido cerebral normal, o que significa que a ressecção cirúrgica geralmente envolve a remoção de tecido funcional. Portanto, esses tumores são difíceis de erradicar completamente, especialmente quando as células cancerígenas se espalham por uma grande área do cérebro. Devido a esses desafios, muitos neurocirurgiões ainda evitam os riscos associados à ressecção cirúrgica realizando biópsias [4].

Estudos que consideraram a combinação de radioterapia, na dose de 54 Gy em 30 frações, e quimioterapia com procarbazina, lomustina e vincristina (PCV) em seis ciclos, apresentaram maior sobrevida global após dois anos e maior sobrevida livre de progressão tumoral em 2, 5 e 10 anos. Sendo assim, recomenda-se o uso da combinação de radioterapia 54 Gy em 30 frações associado a quimioterapia com PCV (6 ciclos (8 semanas cada ciclo) pós-radioterapia com procarbazina 60 mg/m2, lomustina (CCNU) 110 mg/m2 e vincristina 1,4 mg/m2) [29].

> A temozolomida é um antineoplásico alquilante que funciona como pró-fármaco. Nos tecidos do corpo, é convertido em seu agente ativo, que provoca danos direto à molécula de DNA, o que induz morte celular. É bem absorvido por via oral e sua principal indicação de bula é o tratamento de tumores do sistema nervoso. O primeiro grande estudo sobre temozolomida no tratamento de glioblastoma foi publicado em 2005. Trata-se de um ensaio clínico randomizado de fase III em que pacientes com diagnóstico histológico de glioblastoma com idades entre 18 e 70 anos foram randomizados para receber temozolomida combinado à quimioterapia ou quimioterapia isolada [30].

Embora a temozolomida seja um pró-fármaco administrado por via oral com a capacidade de atravessar a barreira hematoencefálica e geralmente com baixa toxicidade, ainda não é um fármaco ideal devido à via de reparo do DNA que promove o desenvolvimento de resistência à temozolomida. Esse processo pode afetar negativamente a sobrevida do paciente e, como atualmente não existem tratamentos eficazes para tumores recidivantes/resistentes a medicamentos, esse é um problema clínico importante. Nesse contexto, torna-se importante encontrar novas abordagens terapêuticas para reduzir a progressão tumoral e, assim, melhorar o prognóstico dos pacientes com glioblastoma [31].

O tratamento padrão para o glioblastoma utiliza o bevacizumabe, um anticorpo monoclonal que bloqueia a ação do fator de crescimento endotelial vascular e impede o crescimento dos vasos sanguíneos que irrigam os tumores malignos, com taxas de resposta de 25-60%. Outra estratégia terapêutica para a recidiva tumoral é a nitrosureia altamente lipossolúvel, que atua como um agente alquilante inespecífico do ciclo celular, induzindo a reticulação de moléculas de DNA e RNA e inibindo a função de várias enzimas por meio da carboxilação. O acúmulo desses danos na molécula de DNA desencadeia o processo de morte celular, o que prolonga ligeiramente a sobrevida do paciente para uma média de 2 meses, e uma série de efeitos colaterais, como a redução do volume de líquido cerebroespinal, aumento da pressão intracraniana e edema. Ainda, outras nitrosureias, irinotecano e cisplatina têm demonstrado eficácia no tratamento adjuvante de gliomas, em casos de recorrência e progressão de tumores [8].

“Além da variabilidade entre tumores de diferentes graus histológicos, um único tumor pode apresentar heterogeneidade "intrínseca", ou seja, uma mesma lesão pode apresentar células com diferentes características genéticas e desta forma, respostas terapêuticas variáveis.” [9].

Gráfico 1 – "Sobrevida cumulativa pós-cirurgia (curva de Kaplan-Meyer). O método de Kaplan-Meier é uma técnica de análise de sobrevida que permite o ajuste das estimativas para diferentes períodos de acompanhamento."

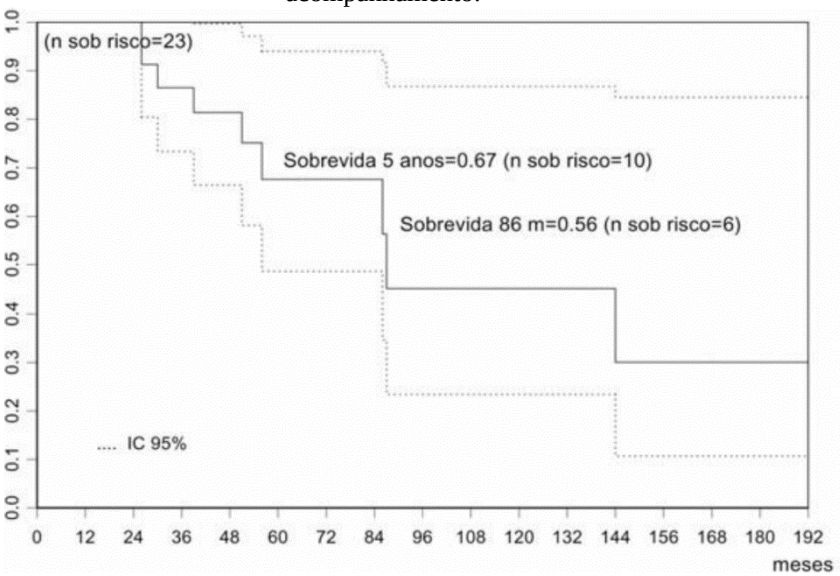

Fonte: LYNCH et al., 2004.

O tratamento cirúrgico apresenta papel central no manejo do glioblastoma recém diagnosticado, devendo visar a uma ressecção de pelo menos 78 a 89% da lesão para se obter benefício na sobrevida, mas sempre equilibrando com a preservação da função neurológica. A cirurgia também está associada ao alívio sintomático e ao aumento da eficácia de terapias adjuvantes [24].

> Os esquemas terapêuticos, geralmente envolvendo o uso de nitrosureias (carmustina ou lomustina), alquilantes (procarbazina, dacarbazina ou temozolomida), derivados da platina (cisplatina ou carboplatina), vincristina, teniposiído, hidroxiureia, cloroquina, bevacizumabe e irinotecano se mostraram úteis no tratamento paliativo de gliomas cerebrais grau III ou IV. Muitas vezes é realizada concomitante à radioterapia. O regime mais frequentemente utilizado é uma combinação de procarbazina, lomustina e vincristina, ou tratamento isolado com carmustina ou lomustina. Um melhor prognóstico parece estar associado à necessidade do uso concomitante de medicamentos anticonvulsivantes, particularmente o ácido valproico [32].

A radioterapia para gliomas de alto grau pode seguir dois protocolos: o Radiation Oncology Group (RTOG) ou o European Organization for Research and Treatment of Cancer (EORTC). De acordo com o protocolo RTOG, o volume tumoral alvo (GTV) inclui o leito tumoral ou a presença de um tumor. O CTV (volume alvo clínico) inclui a área edematosa circundante (visualizada em imagens de ressonância magnética ponderadas em T2/Flair). GTV e CTV estendem uma margem adicional de 1–2 cm para cobrir regiões potenciais de doença subclínica e, dependendo da proximidade de estruturas críticas adjacentes (OR), geram PTV1 (6Gy) e PTV2 (60Gy), respectivamente. O tratamento é feito em duas fases: 6 Gy (2Gy/dia), com acréscimo de 1 Gy no PTV2. Já o protocolo EORTC, recentemente descrito em um

consenso de 2016, exige tratamento monofásico, de 60 Gy em 30 frações de 2Gy/dia em um único volume de tratamento derivado da cavidade tumoral ou tumor presente contrastado em T1 mais margens [9].

Em geral, o glioblastoma tende a recorrer e, nesses casos, são necessários novos tratamentos, como remoção cirúrgica, quimioterapia e radioterapia (se possível). Durante o período em que o tumor está estável, o paciente leva uma vida normal, mas dependendo das áreas onde o tumor afeta ou pressiona as áreas saudáveis, pode deixar vestígios. Portanto, o diagnóstico precoce pode ajudar a melhorar a taxa de sobrevida dos pacientes e reduzir o risco de sintomas e consequências [33].

2.3. ESTUDO DE CASOS DE PACIENTES QUE CONVIVEM COM GLIOBLASTOMA GRAU 4

Escolhemos 4 participantes do grupo maior, porque são diagnosticados em datas diferentes e convivem com a doença com uma diferença de tempo grande uns dos outros.

Objetivo: relatar casos de pacientes diagnosticados e que convivem com câncer glioma grau 4 o glioblastoma.

Método: Estudo qualitativo e campo focal, do tipo estudo de caso, realizado com 4 pacientes diagnosticados com o glioblastoma grau 4e que convivem com a doença há alguns anos. Entrevista individual através de formulário de perguntas (anexo III) e exames de imagem e laudos.

Resultados:

Paciente 1: do sexo masculino, 55 anos, morador do Paraná, diagnosticado com glioblastoma grau 4, há 1 ano e 7 meses. Relata que sentiu confusão mental, e teve convulsões.

Relata perca de memória recente, alterações na fala, realizou uma tomografia computadorizada de crânio, a qual levantou-se a suspeita do glioma, em seguida foi encaminhado para o neurocirurgião e foi realizado a biópsia, a qual se confirmou com o resultado do diagnóstico de glioblastoma grau IV.

Relata que imediatamente após sair o resultado da biópsia e cirurgia de ressecção, foi encaminhado para trinta sessões de radioterapia, doze meses de quimioterapia (Temodal 400mg por dia).

As consultas de acompanhamento médico da radioterapia eram semanais e as da quimioterapia eram mensais. Um dia antes da consulta de quimioterapia eram feitos os exames de sangue. Se

tudo estivesse bem era liberado a sessão de quimioterapia do mês. Foi internado dia 03/11/2021 e a cirurgia aconteceu dia 12/11/2021. Recebeu alta médica dia 15/11/2021. Não teve nenhuma sequela, correu tudo bem.

Atualmente faz uso de Fenitoína e faz uso de tratamento alternativo com óleo canabidiol 10%, relata fazer ressonância magnética com contraste de 6 em 6 meses e consultas com o neurologista com a mesma frequência dos exames de imagem.

Exames de imagem e laudos cedidos pelo paciente 1:

laboratorio LOGOS

Nome (civil): CLAUDIO DA SILVA NUNES
Idade: 54 Anos 6 Meses
Médico: Dr (a) GUSTAVO JUN OSHIQUE
Procedência: HOSPITAL PROVIDÊNCIA

Nº do Exame: HE21/001079
Convênio: SUS
Recebido em: 10/11/2021
Liberado em: 22/11/2021
Código do procedimento: 0203020049 Qtd 6

Material: Bloco interno rotulado AP/21/017882 - - Encaminho fragmento de lesão expensiva cística em giro temporal superior com edema vasogênico perilesional que capta contraste na periferia.

Macroscopia

Bloco interno rotulado AP/21/017882
Lesão cerebral

Microscopia

Metodologia e Resultados: Após descentralização e recuperação antigênica por calor, os cortes histológicos foram incubados com painel de anticorpos monoclonais e/ou policlonais. A seguir utilizou-se o sistema de detecção baseado em polímeros. Controles positivos e negativos foram utilizados para testar a fidedignidade das reações. Resultados individuais para os antígenos pesquisados estão sumarizados na tabela abaixo. Os resultados específicos dizem respeito às células de interesse no contexto de cada caso.

Anticorpos utilizados/Clone

Anticorpo	Clone	Resultado	%
[illegible]	[illegible]	Positivo	
[illegible]	[illegible]	Positivo fraco	
[illegible]	[illegible]	Positivo	30
CD34	QBEnd/10	Positivo intenso	

Conclusão

Estudo imuno-histoquímico da produção da lesão expansiva cerebral:

PERFIL IMUNOISTOQUÍMICO APOIA O DIAGNÓSTICO MORFOLÓGICO DE GLIOBLASTOMA (GRAU IV DA OMS)

Assinado eletronicamente por:
[illegible] da Costa - CRM - 14283

Página 1 de 1

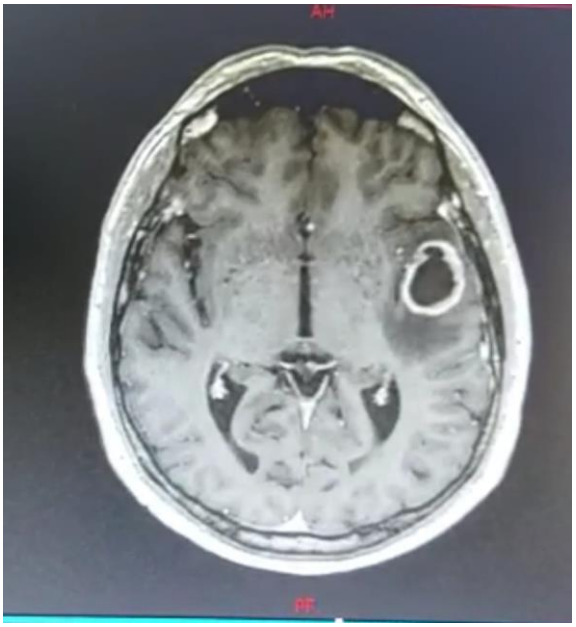

Exames de imagem e laudos cedidos pelo paciente 1:

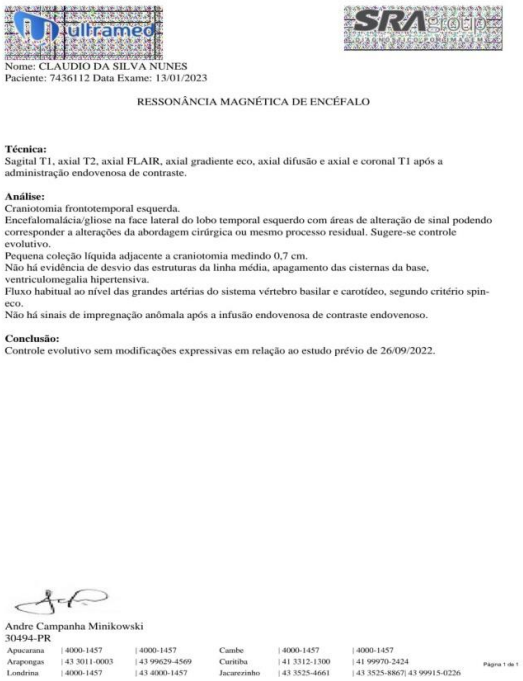

ultrameo

SRA Group

Nome: CLAUDIO DA SILVA NUNES
Paciente: 7436112 Data Exame: 13/01/2023

RESSONÂNCIA MAGNÉTICA DE ENCÉFALO

Técnica:
Sagital T1, axial T2, axial FLAIR, axial gradiente eco, axial difusão e axial e coronal T1 após a administração endovenosa de contraste.

Análise:
Craniotomia frontotemporal esquerda.
Encefalomalácia/gliose na face lateral do lobo temporal esquerdo com áreas de alteração de sinal podendo corresponder a alterações da abordagem cirúrgica ou mesmo processo residual. Sugere-se controle evolutivo.
Pequena coleção líquida adjacente a craniotomia medindo 0,7 cm.
Não há evidência de desvio das estruturas da linha média, apagamento das cisternas da base, ventriculomegalia hipertensiva.
Fluxo habitual ao nível das grandes artérias do sistema vértebro basilar e carotídeo, segundo critério spin-eco.
Não há sinais de impregnação anômala após a infusão endovenosa de contraste endovenoso.

Conclusão:
Controle evolutivo sem modificações expressivas em relação ao estudo prévio de 26/09/2022.

Andre Campanha Minikowski
30494-PR

Apucarana	4000-1457	4000-1457	Cambe	4000-1457	4000-1457
Arapongas	43 3011-0003	43 99629-4569	Curitiba	41 3312-1300	41 99970-2424
Londrina	4000-1457	43 4000-1457	Jacarezinho	43 3525-4661	43 3525-8867 43 99915-0226

Página 1 de 1

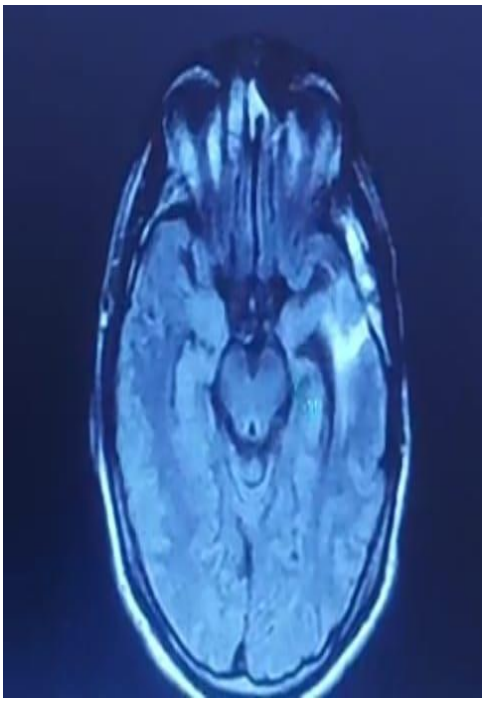

HOSPITAL DA
Providência
GRUPO HOSPITALAR NSG

Paciente: Claudio da Silva Nunes

Relatório Médico

Paciente finalizou radioterapia em crânio CID C71 (informação autorizada pelo paciente), início em 13/12/2021 e término em 25/01/2022, 6000 cGy em 30 frações.

Atenciosamente

25/01/2022

Paciente 2: do sexo feminino, 38 anos, moradora de Pernambuco, diagnosticada com glioblastoma grau 4 há 2 anos e 11 meses. Relata que percebeu mudança de personalidade, alterações na fala, dificuldades em deambular (dificuldades em andar), falta de coordenação motora, realizou uma tomografia de crânio a qual levantou-se a suspeita do glioma, após a suspeita o médico já encaminhou para biópsia/imunohistoquímico o qual se confirmou o diagnóstico de glioblastoma grau 4, foi encaminhado para atendimento oncológico dentro de 30 dias, onde seu tratamento seguiu cirurgia de retirada de tumor, craniotomia e ressecção cirúrgica e em seguida 30 sessões de radioterapia, junto com quimioterapia oral (temodal),fazendo exames de ressonância magnética para acompanhar a evolução do tratamento, e depois segunda fase do tratamento convencional somente com quimioterapia oral (temodal) e após isso tratamento alternativo com óleo canabidiol, própolis vermelho, vitamina E. Não teve indicação de nutrição oncológica, porém fez a dieta por conta própria, pois achou importante a mudança de hábitos alimentares.

Paciente relata atualmente fazer somente tratamento alternativo, devido o tratamento convencional ter sido suspenso por enquanto pela equipe médica. Atualmente doença estável.

Exames de imagem e laudos cedidos pelo paciente 2.

Anos 2020/2021/2022.

Exames de imagem e laudos cedidos pelo paciente 2:

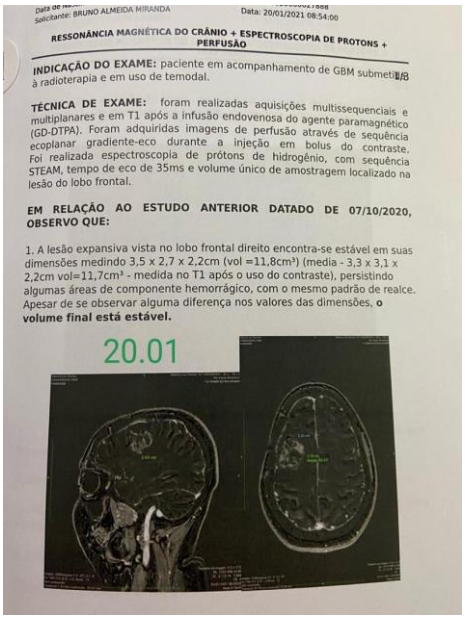

Data de ...
Solicitante: BRUNO ALMEIDA MIRANDA
Data: 20/01/2021 08:54:00

RESSONÂNCIA MAGNÉTICA DO CRÂNIO + ESPECTROSCOPIA DE PROTONS + PERFUSÃO

INDICAÇÃO DO EXAME: paciente em acompanhamento de GBM submetido à radioterapia e em uso de temodal.

TÉCNICA DE EXAME: foram realizadas aquisições multissequenciais e multiplanares e em T1 após a infusão endovenosa do agente paramagnético (GD-DTPA). Foram adquiridas imagens de perfusão através de sequência ecoplanar gradiente-eco durante a injeção em bolus do contraste. Foi realizada espectroscopia de prótons de hidrogênio, com sequência STEAM, tempo de eco de 35ms e volume único de amostragem localizado na lesão do lobo frontal.

EM RELAÇÃO AO ESTUDO ANTERIOR DATADO DE 07/10/2020, OBSERVO QUE:

1. A lesão expansiva vista no lobo frontal direito encontra-se estável em suas dimensões medindo 3,5 x 2,7 x 2,2cm (vol =11,8cm³) (media - 3,3 x 3,1 x 2,2cm vol=11,7cm³ - medida no T1 após o uso do contraste), persistindo algumas áreas de componente hemorrágico, com o mesmo padrão de realce. Apesar de se observar alguma diferença nos valores das dimensões, **o volume final está estável.**

20.01

REAL IMAGEM

Registro: 1428586 Pág.: 1
Nome: ROBERTA LINS DENCKER Dt Nasc: 27/10/1984
CRM-Médico: 17744 - JOAO GABRIEL RIBEIRO GOMES Realização: 07/12/2021 18:37:17
Convênio: SULAMERICA S/A No.Pedido: 1003852

RESSONÂNCIA MAGNÉTICA CRÂNIO-ENCEFÁLICA COM PERFUSÃO

INDICAÇÃO: Controle pós-radioterapia para GBM.

TÉCNICA: Foram realizadas aquisições volumétricas do crânio-encéfalo ponderadas em T1, FLAIR e T1 após a infusão endovenosa do agente paramagnético (GD) com 5 minutos e 1 hora para análise TRAM.

Foram realizadas aquisições dinâmicas echo-planares, ponderadas em T2*, durante a infusão do contraste paramagnético, obtendo-se o mapa de perfusão CBV.

COMPARAÇÃO: RM de 09/01/21.

ANÁLISE:

Craniotomia frontal direita com enxerto ósseo interposto.

Lesão sólida heterogênea com áreas necróticas e produtos da degradação final da hemoglobina de permeio na substância branca do lobo frontal posterior direito, cujo componente sólido exibe realce heterogêneo principalmente na fase precoce (5 minutos) e que apresenta focos periféricos esparsos de aumento da perfusão com CBV de até 20ml/100 quantitiq. A análise TRAM demonstrou padrão de predomínio da radionecrose com ilhas de lavagem de contraste entremeadas no interior da lesão.

Os achados sugerem a presença significativa de radionecrose, porém com ilhas de tumor viável de permeio central e periferiscamente. A lesão mede cerca de 3,2 x 2,7 cm em seus maiores eixos.

Associa-se edema/infiltração circunjacente, estando semelhante ao estudo prévio.

Leve compressão sobre o corno frontal do ventrículo lateral direito distorcendo discretamente sua morfologia.

Ausência de coleções líquidas extra-axiais acima ou abaixo do tentório.

Não há evidência de desvio significativo das estruturas da linha média ou apagamento das cisternas da base.

Tronco encefálico e cerebelo com morfologia e intensidade de sinal conservadas.

obs: Estudo inalterado em relação ao do dia 01/09/21.

HENRIQUE GUERIOSA CARTAXO
CRM: 13228



Nome : ROBERTA LINS DENCKER Registro : 000094000142235A
Solicitante : KEILLER HELUEY VALGUEIRO ZELAQUETT Data : 17/06/2020 09:29:00

RM CRANIO COM CONTRASTE + PERFUSAO T2 DSC + ESPECTROSCOPIA DE PROTONS

RESSONÂNCIA MAGNÉTICA CRÂNIO-ENCEFÁLICA

TÉCNICA DE EXAME:

Foram realizadas aquisições multissequenciais e multiplanares no crânio-encéfalo: ponderadas em T1, T2, FLAIR e T2*, antes e após a infusão endovenosa do agente paramagnético (GD-DTPA). Foi realizada aquisição adicional echo-planar, ponderada em difusão.

Realizada sequência perfusional T2* DSC e espectroscopia de prótons multivoxel com TE intermediário.

ACHADOS RELEVANTES:

Status pós cirúrgico de craniotomia frontal direita , com interposição anatômica de retalho. Mínimo edema em escalpe subcutâneo local, com discreta quantidade de líquido.

Observa-se exuberante cavidade cirúrgica frontal direita com comprometimento superficial porém com extensa e profundidade chegando a região periventricular, medindo a cavidade cirúrgica cerca de 5,8 cm x 5,2 cm x 4,5 cm de diâmetros , com volume de 71 cm3. A cavidade cirúrgica é intrinsecamente heterogênea , apresentando exuberantes área de sangramento com elevado sinal na sequência T1 e baixo sinal no gradiente eco. Comparando especificamente a sequência T1 pós contraste com a sequência T1 pós contraste observamos predomínio de ausência de áreas com impregnação , existindo predomínio franco de componente hemorrágico. Nota-se entretanto, pequena impregnação no componente medialmente periventricular anterior à área de comprometimento cístico mais medial . Observa-se nesse sítio relativa elevação da colina e da relação Colina/Creatina e mínimo aumento do rCBV . O bulking da lesão em si não sofre aumento perfusional , demonstrando-se de aspecto TIV.

Hospital Esperança - Rua Antônio Gomes de Freitas - 283 - Rio do Leite - Recife - PE - CEP: 50070-440 - TEL: 3131-7070

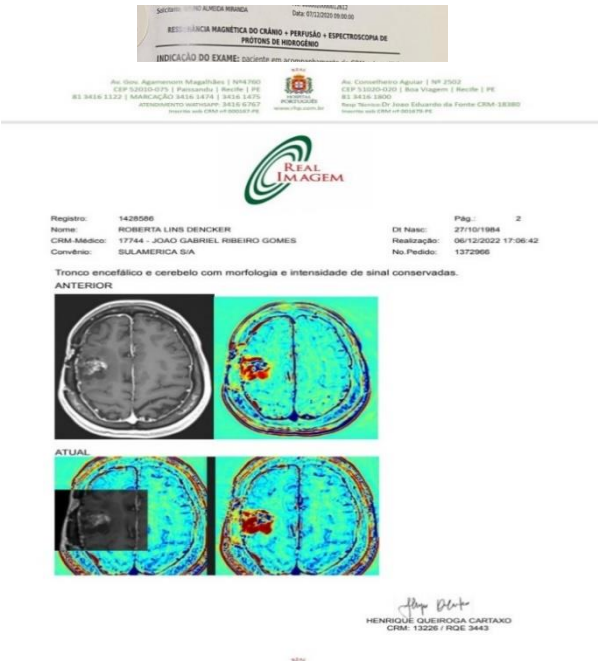

RESSONÂNCIA MAGNÉTICA DO CRÂNIO + PERFUSÃO + ESPECTROSCOPIA DE PRÓTONS DE HIDROGÊNIO

INDICAÇÃO DO EXAME:

REAL IMAGEM

Registro: 1428586
Nome: ROBERTA LINS DENCKER
CRM-Médico: 17744 - JOAO GABRIEL RIBEIRO GOMES
Convênio: SULAMERICA S/A
Pág.: 2
Dt Nasc: 27/10/1984
Realização: 06/12/2022 17:06:42
No.Pedido: 1372966

Tronco encefálico e cerebelo com morfologia e intensidade de sinal conservadas.

ANTERIOR

ATUAL

HENRIQUE QUEIROGA CARTAXO
CRM: 13226 / RQE 3443

Paciente 3: do sexo masculino, 35 anos, morador de São Paulo, diagnosticado com glioblastoma grau 4**,** há 18 anos. Relata que sentiu confusão mental, dores de cabeça, náuseas, vômito, sonolência e fadiga, convulsões, hipertensão intracraniana.

Percebeu perda de visão e ambliopia (visão embaralhada, turva) e teve convulsões.

Realizou uma tomografia de crânio a qual levantou-se a suspeita do glioma, em seguida foi encaminhado para uma ressonância magnética o qual se confirmou o diagnóstico de glioblastoma. Foi rápido o diagnóstico, o médico soube interpretar e avaliar a proporção do problema, e encaminhou para os possíveis tratamentos com o oncologista dentro de 30 dias, realizou cirurgia de craniotomia e ressecção cirúrgica do tumor, radioterapia, quimioterapia, utilizou fenobarbital, carbamazebina, dexametasona, talidomida. Fez 34 seções de radioterapia, quimioterapia 3 ciclos, porém era para fazer 7 ciclos e ele só realizou 3.

Atualmente faz ressonância com contraste para controle e faz tratamento com talidomida, fenobarbital, depakene. Faz uso de tratamento alternativo com óleo canabidiol, com álcool perílico, suplemento glutamina.

Às vezes sente sensação de convulsão e desmaio. Doença estável.

Não teve indicação de nutrição oncológica, porém fez a dieta por conta própria, pois achou importante a mudança de hábitos alimentares.

Exames de imagem e laudos cedidos pelo paciente 3:

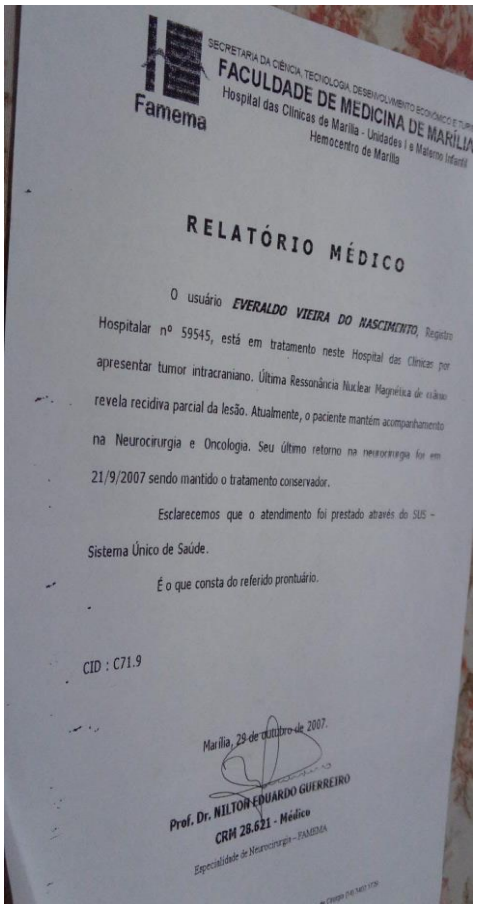

SECRETARIA DA CIÊNCIA, TECNOLOGIA, DESENVOLVIMENTO ECONÔMICO E TURISMO
Famema
FACULDADE DE MEDICINA DE MARÍLIA
Hospital das Clínicas de Marília - Unidades I e Materno Infantil
Hemocentro de Marília

RELATÓRIO MÉDICO

O usuário **EVERALDO VIEIRA DO NASCIMENTO**, Registro Hospitalar nº 59545, está em tratamento neste Hospital das Clínicas por apresentar tumor intracraniano. Última Ressonância Nuclear Magnética de crânio revela recidiva parcial da lesão. Atualmente, o paciente mantém acompanhamento na Neurocirurgia e Oncologia. Seu último retorno na neurocirurgia foi em 21/9/2007 sendo mantido o tratamento conservador.

Esclarecemos que o atendimento foi prestado através do SUS - Sistema Único de Saúde.

É o que consta do referido prontuário.

CID : C71.9

Marília, 29 de outubro de 2007.

Prof. Dr. NILTON EDUARDO GUERREIRO
CRM 28.621 - Médico
Especialidade de Neurocirurgia - FAMEMA

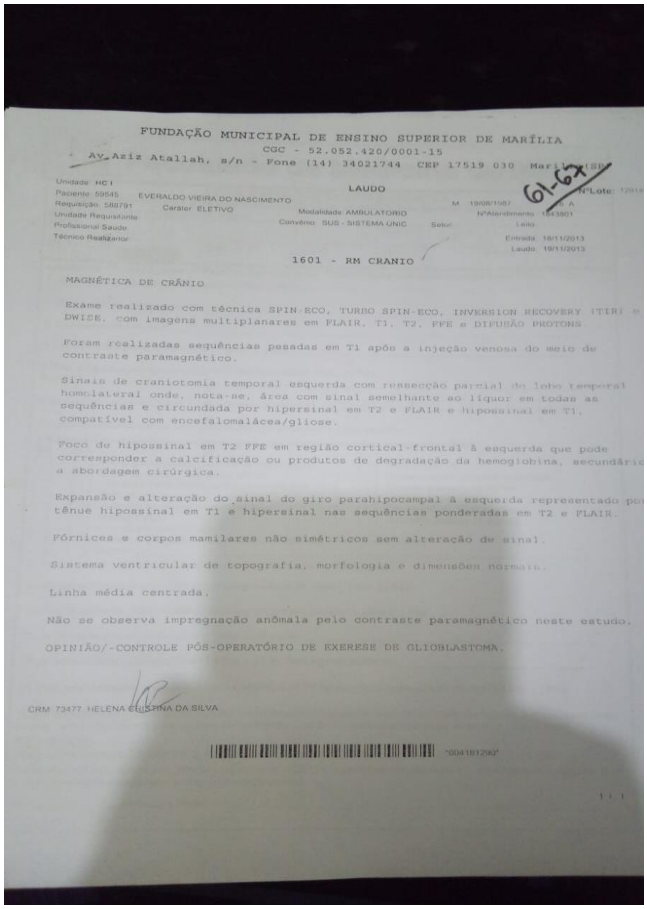

FUNDAÇÃO MUNICIPAL DE ENSINO SUPERIOR DE MARÍLIA
CGC - 52.052.426/0001-15
Av. Aziz Atallah, s/n - Fone (14) 34021744 CEP 17519 030

LAUDO

Unidade: HC I
Paciente: 59545 EVERALDO VIEIRA DO NASCIMENTO
Requisição: 580791 Caráter: ELETIVO
Unidade Requisitante:
Profissional Saúde:
Técnico Realizador:
Modalidade: AMBULATORIO
Convênio: SUS - SISTEMA UNIC
Leito:
Entrada: 18/11/2013
Laudo: 19/11/2013

1601 - RM CRANIO

MAGNÉTICA DE CRÂNIO

Exame realizado com técnica SPIN-ECO, TURBO SPIN-ECO, INVERSION RECOVERY (TIR) e DWIZE, com imagens multiplanares em FLAIR, T1, T2, FFE e DIFUSÃO PROTONS.

Foram realizadas sequências pesadas em T1 após a injeção venosa do meio de contraste paramagnético.

Sinais de craniotomia temporal esquerda com ressecção parcial do lobo temporal homolateral onde, nota-se, área com sinal semelhante ao líquor em todas as sequências e circundada por hipersinal em T2 e FLAIR e hipossinal em T1, compatível com encefalomalácea/gliose.

Foco de hipossinal em T2 FFE em região cortical-frontal à esquerda que pode corresponder a calcificação ou produtos de degradação da hemoglobina, secundária a abordagem cirúrgica.

Expansão e alteração do sinal do giro parahipocampal à esquerda representado por tênue hipossinal em T1 e hipersinal nas sequências ponderadas em T2 e FLAIR.

Fórnices e corpos mamilares não simétricos sem alteração de sinal.

Sistema ventricular de topografia, morfologia e dimensões normais.

Linha média centrada.

Não se observa impregnação anômala pelo contraste paramagnético neste estudo.

OPINIÃO/-CONTROLE PÓS-OPERATÓRIO DE EXERESE DE GLIOBLASTOMA.

CRM 73477 HELENA CRUSINA DA SILVA

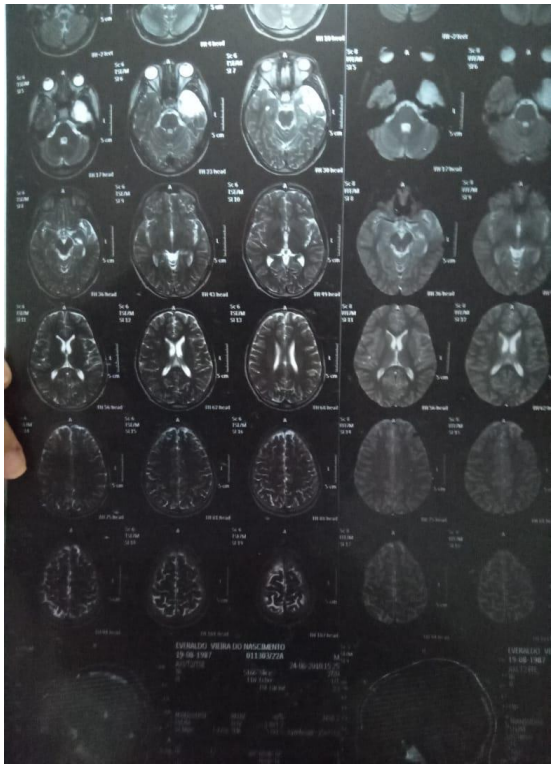

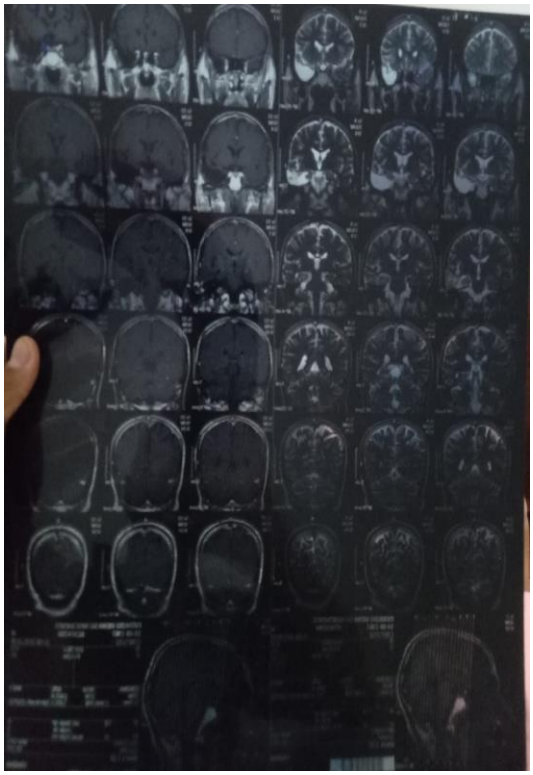

Exames de imagem e laudos cedidos pelo paciente 3:

Paciente 4: do sexo masculino, 66 anos, morador de Minas Gerais, diagnosticado com glioblastoma grau 4 em 1999, convive há 24 anos. Relata que sentiu fraqueza nos braços, na face e pernas, sonolência e fadiga, dores de cabeça.

Apresentou alterações na fala e espasmos no lado direito e Hemiparesia lado direito

Realizou uma tomografia de crânio com contraste o qual se confirmou o diagnóstico de glioblastoma.

Foi submetido a 3 cirurgias de craniotomia e ressecção cirúrgica do tumor.

Foi atendido pelo oncologista e encaminhado para radioterapia e não fez quimioterapia pois relata que em 1999 era tudo novidade.

Realizou 30 sessões de radioterapia, e tomou a medicação hitantal. Não teve indicação de nutrição oncológica, porém fez a dieta por conta própria, pois achou importante a mudança de hábitos alimentares.

Atualmente o único tratamento alternativo é a mudança de seus hábitos alimentares, se configura curado do glioblastoma grau 4.

Exames de imagem e laudos cedidos pelo paciente 4:

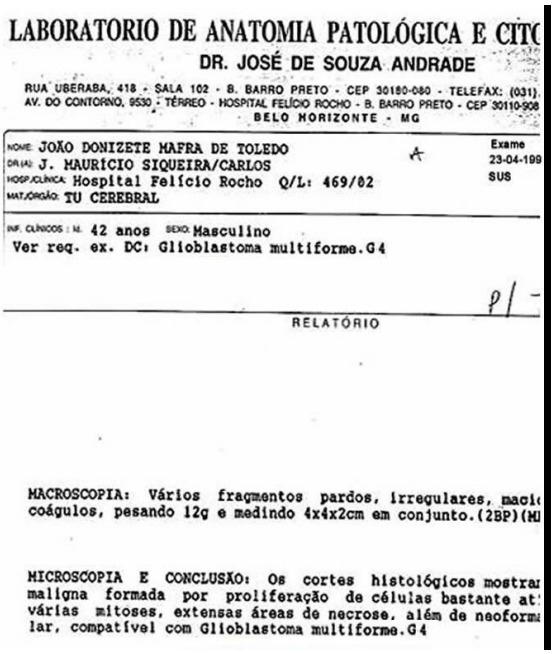

LABORATORIO DE ANATOMIA PATOLÓGICA E CITO

DR. JOSÉ DE SOUZA ANDRADE

RUA UBERABA, 418 - SALA 102 - B. BARRO PRETO - CEP 30180-080 - TELEFAX: (031).
AV. DO CONTORNO, 9530 - TÉRREO - HOSPITAL FELÍCIO ROCHO - B. BARRO PRETO - CEP 30110-908
BELO HORIZONTE - MG

NOME: JOÃO DONIZETE MAFRA DE TOLEDO
DR(A): J. MAURÍCIO SIQUEIRA/CARLOS
HOSP./CLÍNICA: Hospital Felício Rocho Q/L: 469/02
MAT./ORGÃO: TU CEREBRAL

Exame 23-04-199
SUS

INF. CLÍNICOS: Id. 42 anos SEXO: Masculino
Ver req. ex. DC: Glioblastoma multiforme.G4

RELATÓRIO

MACROSCOPIA: Vários fragmentos pardos, irregulares, maci coágulos, pesando 12g e medindo 4x4x2cm em conjunto.(2BP)(M

MICROSCOPIA E CONCLUSÃO: Os cortes histológicos mostra maligna formada por proliferação de células bastante at várias mitoses, extensas áreas de necrose, além de neoform lar, compatível com Glioblastoma multiforme.G4

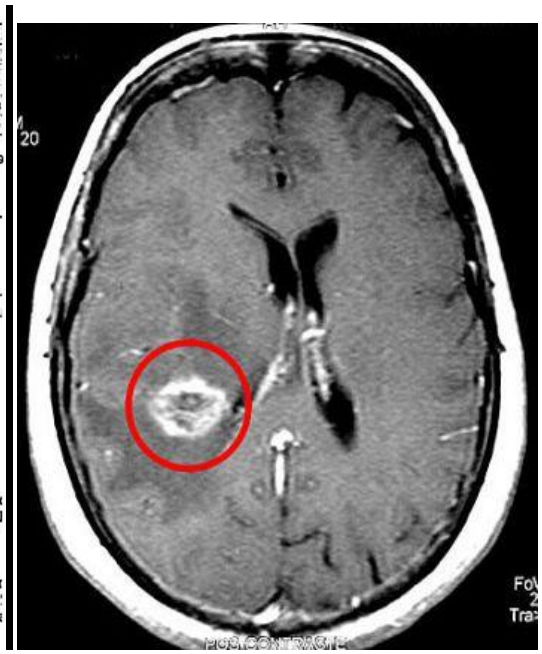

Radionecrose, devido a radioterapia é normal as vezes deixa resíduos.

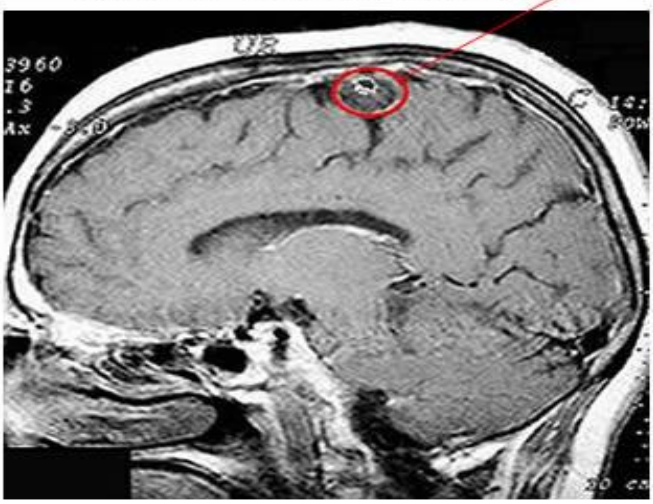

Como fiquei sem parte da caixa craniana

Exames de imagem e laudos cedidos pelo paciente 4:

Última Ressonância:

Este Laudo é de 14-04-2014.

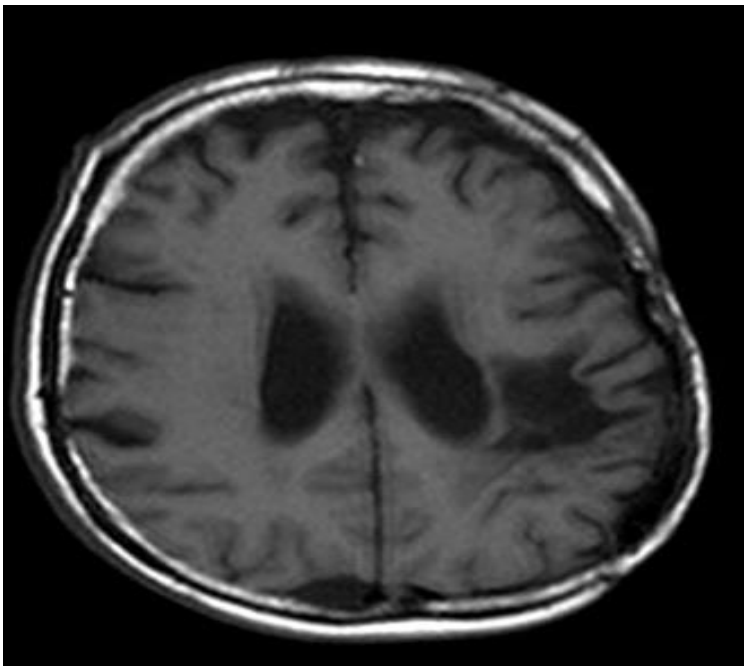

Imedi

Paciente: **JOAO DONIZETE MAFRA DE TOLEDO**
Data: **14/04/2014**
Médico: **JONY**
Sala: **HOSPITAL - RESSONANCIA**
Exame: **CRANIO**

Protocolo: **517032**

Velamento difuso das cavidades paranasais por conteúdo hiperintenso em T2, compatível com sinusopatia inflamatória.

CONCLUSÃO:

1- Controle pós-operatório notou-se craniectomia frontoparietal a esquerda com cavidade cirúrgica repleta por liquor e circundado por área de gliose. Não observamos realce patológico na mesma, sem sinais de lesão residual/recidivada.

2- Focos de anomalia de sinal caracterizados por hipersinal ao T2 e Flair em substância branca periventricular e profunda em ambos os hemisférios cerebrais, sem efeito de massa, reforço pós-contraste ou restrição na sequência de difusão, de aspecto inespecífico podendo corresponder a áreas de gliose ou desmielinização.

3. RESULTADOS E DISCUSSÕES

Dentro da fundamentação teórica e do estudo de caso apresentado foi possível constatar que o glioblastoma é um câncer extremamente maligno e de alta periculosidade, visto que, é classificado pela OMS (organização mundial da saúde) como malignidade grau IV, ou seja, muito grave.

O presente trabalho através da pesquisa com os 58 pacientes que convivem com o GBM 4, feito pelo Google formulário em 2023,trouxe informações sobre os sinais e sintomas que o glioblastoma apresenta, que são basicamente: cefaleia, presente em mais de 50% dos casos, geralmente de caráter bifrontal e constante irritabilidade, fadiga, apatia, esquecimento, náuseas e vômitos, principalmente, após mudança brusca de posição do corpo.

O meio de diagnóstico padrão é através da neuroimagem,como é possível verificar por meio das respostas dos entrevistados(anexoI),exames de tomografia computadorizada e de ressonância magnética do crânio,são capazes de diferenciar as lesões neoplásicas de outras condições com base na composição química da área a ser avaliada. O exame imunohistoquímico que confirma o diagnóstico final da neoplasia em questão, ele define as características e analisa o tumor com apenas um pedaço da lesão.

O tratamento recomendado para o glioblastoma consiste em radioterapia combinada com a quimioterapia, cirurgia e também com o uso de medicamentos como, por exemplo, a temozolomida.

Foram apresentadas no trabalho e na pesquisa de campo com os 58 participantes,através de questionário Google formulário 2023, outros medicamentos que também podem ser utilizados no tratamento do glioblastoma, sendo: bevacizumabe que é um anticorpo monoclonal que bloqueia a ação do fator de crescimento endotelial vascular e impede o crescimento dos vasos sanguíneos que irrigam os tumores malignos; nitrosureia altamente lipossolúvel, que atua como um agente alquilante inespecífico do ciclo celular.

Este estudo juntamente com a pesquisa realizada por meio de questionário, nos proporcionou aprimorar o conhecimento sobre o câncer glioma grau 4 o glioblastoma multiforme, e nos permitiu entender ainda mais a respeito da doença e para que pudéssemos conseguir cruzar com os dados obtidos na mesma em confronto com a literatura.

4. REFERÊNCIAS

1 SANTOS, André Luiz Dos. **Gliomas, tumores malignos que surgem no sistema nervoso**. 7. Ed. São Paulo: Revista Ibero, 2021. 12 p. Disponível em: <https://periodicorease.pro.br/rease/article/view/583>. Acesso em: 11 jan. 2023.

2 PINTO, Luciana Wernersbach**. Correlação entre componente oligodendroglial, anormalidades cromossômicas e prognóstico nos glioblastomas**. São Paulo: Fundação Antônio Prudente, 2007. 142 p.

3 GOLDMAN, Steven A. **Gliomas**. Manual MSD, 2021. Disponível em: <https://www.msdmanuals.com/pt-pt/profissional/dist%C3%BArbiosneurol%C3%B3gicos/tumores-intracranianos-e-espinhais/gliomas>. Acesso em: 11 jan. 2023.

4 ALVES, Pedro Miguel Gaspar. **Abordagem terapêutica de gliomas cerebrais de alto grau**. Covilhã- Portugal: Universidade da Beira Interior, 2014. 44 p. Disponível em: < https://ubibliorum.ubi.pt/handle/10400.6/4864>. Acesso em: 22 jan. 2023.

5 RODRIGUES, Joana Isabel Fernandes de Oliveira. **Caracterização genética de glioblastoma multiforme**. Coimbra - Portugal: Universidade de Coimbra, 2013. 70 p. Disponível em: <https://estudogeral.uc.pt/handle/10316/41861>. Acesso em: 30 jan. 2023.

6 BEZERRA, Clarisse. **Glioma: o que é, graus, sintomas, causas e tratamento**. Tua Saúde, 2022. Disponível em: <https://www.tuasaude.com/glioma/>. Acesso em: 11 jan. 2023.

7 LYNCH, José Carlos; CÂMERA, Lygia; ESCOSTEGUY, Cláudia; KISLANOV, Sara; PEREIRA, Celestino; BERTELI, Juliano. **Glioma supratentorial de baixo grau em adulto**. Rio de Janeiro: Scielo, 2004. 6 p. Disponível em: <https://www.scielo.br/j/anp/a/p9gsSCYzYS7v3hgPPkqHgCy/#:~:text=Os%20crit%C3%A9rios%20para%20o%20diagnostico%20de%20glioma%20de,3%29%20aus%C3%AAncia%20de%20necrose%20%28Figs%201A%20e%201B%29.>. Acesso em: 11 jan. 2023.

8 SOLDATELLI, Jéssica Silveira. **Efeitos da combinação de temozolomida e ditelureto de difenila em linhagens celulares de glioblastoma**. Caxias do Sul: Universidade de Caxias do Sul, 2018. 73 p. Disponível em: <https://www.semanticscholar.org/paper/Efeitos-da-combina%C3%A7%C3%A3o-de-temozolomida-e-ditelureto-Soldatelli/6db538b65084e540f2ec0ecb6b435d4e51a41101>. Acesso em: 15 jan. 2023.

9 MARRA, Joana Spaggiari. **Sobrevida após radioterapia para gliomas de alto grau**. Ribeirão Preto - SP: Universidade de São Paulo, 2016. 53 p. Disponível em: <https://www.teses.usp.br/teses/disponiveis/17/17159/tde-04012017-143005/pt-br.php>. Acesso em: 22 jan. 2023.

10 LUCINO, Milena Baião dos Santos; REIS, Luísa Leite Citeli dos; SILVA, Luíza Teixeira; ALMEIDA, Lucas Henrique Rodrigues; FONSECA, Victória Maria Maia da; LOPES, Marcela Lagôas Neto. **Glioblastoma recidivante em medula espinal: um relato de caso**. Curitiba: Brazilian Journal of Development, 2021.

11 LUCENA, Rita de Cássia Guimarães. **Correlação clínico-topográfica em glioblastomas multiformes nas síndromes motoras: significados fisiopatológicos**. Recife - PE: Universidade Federal de Pernambuco, 2005. 68 p.

12 SOUSA, Gabriela Corrêa de; SCANTAMBURLO JR, Dorival; SIMONATO, Luciana Estevam. **A heterogeneidade do glioblastoma e tratamentos**. São Paulo: Revista Ibero, 2021. 12 p. Disponível em: <https://www.researchgate.net/publication/357451348_A_HETEROGENEIDADE_DO_GLIOBLASTOMA_E_TRATAMENTOS>. Acesso em: 31 jan. 2023.

13 CARVALHO, Leiliane Afonso de; LINO, Alexandra Isabel de Amorim; SABIÁ, Arthur Ferreira; FILHO, Fernando Brito do Amaral. **Avaliação epidemiológica dos gliomas operados, unidade de neurocirurgia, no Hospital De Base do Distrito Federal**. Brasília, 2018. 8 p. Disponível em: <https://bvsms.saude.gov.br/bvs/periodicos/ccs_artigos/avaliacao_epidemiologica_gliomas.pdf>. Acesso em: 01 fev. 2023.

14 LEITE, Claudia da Costa; AMARO JR, Edson; LUCATO, Leandro Tavares. **Neurorradiologia: diagnóstico por imagem das alterações encefálicas**. Rio de Janeiro: Editora Guanabara, 2008. 542 p. Disponível em: <https://pt.scribd.com/document/486401753/Neurorradiologia-USP-Claudia-Costa-Leite-pdf#>. Acesso em: 30 jan. 2023.

15 NETTO, Jairo Batista; SILVA, Thamyres Figueredo; NASCIMENTO, Gabriel Vinicius Ferreira do. **Glioblastoma: patogênese e tratamento. Revisão da literatura**. Divinópolis - MG, 2020. 11 p. Disponível em: <https://jbnc.emnuvens.com.br/jbnc/article/view/1845>. Acesso em: 30 jan. 2023.

16 PUTTINI, Ricardo. **Identificação de biomarcadores diagnósticos do glioblastoma multiforme**. Botucatu: Universidade Estadual Paulista Júlio de Mesquita Filho, 2020. 61 p.

17 MEDEIROS JR, José Gilberto B. de; FERRERO, Carlos Andrés. **Transformando imagens de segmentos de tumores cerebrais em séries temporais para mineração de dados**. Santa Catarina: Instituto Federal de Santa Catarina, 2021. 27 p. Disponível em: <https://repositorio.ifsc.edu.br/bitstream/handle/123456789/2447/Jos%C3%A9_Gilberto_B_de_Medeiros_J%C3%BAnior_TCCGRAD_2021.pdf>. Acesso em 13 jan. 2023.

18 LONGO, Maria Gabriela. **Métodos avançados de ressonância magnética de crânio na diferenciação entre radionecrose e recidiva tumoral**. Porto Alegre: Universidade Federal do Rio Grande do Sul, 2015.

19 VIEGAS, Susana Filipa Jordão. **Tumores Cerebrais – Histopatologia e Tratamento de Gliomas**. Portugal: Universidade do Algarve, 2018. 84 p. Disponível em: <https://core.ac.uk/download/pdf/216340008.pdf>. Acesso em: 01 fev. 2023.

20 VALADARES, Adriana Domingues; KANESHIMA, Alice Maria Souza; KANESHIMA, Edilson Nobuyushi; FERNANDES, Igor Lima; JORDÃO, Igor Passareli; SOUZA, Paola da Costa et al. **Perfil anatomopatológico e imuno-histoquímico de gliomas de pacientes da região de Maringá-PR**. Maringá: Revista Brasileira de Cancerologia, 2021. 8 p. Disponível em: < https://rbc.inca.gov.br/index.php/revista/article/view/1287>. Acesso em: 01 fev. 2023.

21 BRISSON, Rodrigo Tavares; SANTOS, Alair Augusto Sarmet M. D. dos. **A ressonância magnética no diagnóstico e estadiamento dos gliomas cerebrais: a aplicação da técnica da espectroscopia de prótons**. São Paulo: Rev Med, 2014. 11 p. Disponível em: <https://www.revistas.usp.br/revistadc/article/view/103411>. Acesso em: 30 jan. 2023.

22 ZORZI, Raquel. **Glioblastoma multiforme: conheça tudo sobre glioblastoma multiforme**. Dra. Raquel Zorzi: São Paulo, 2019. Disponível em: <https://draraquelzorzi.com.br/doencas/detalhes/23/Glioblastoma%20Multiforme>. Acesso em: 05 fev. 2023.

23 CARDOSO, Carine Bropp. **Efeito da restrição de glicose associada ao tratamento com quimioterápicos em linhagem de células de glioblastoma multiforme humano in vitro**. Florianópolis: Universidade Federal de Santa Catarina, 2015. 80 p. Disponível em: <https://core.ac.uk/download/pdf/78550856.pdf#:~:text=O%20tratamento%20diminuiu%20a%20migra%C3%A7%C3%A3o%20celular%20e%20mostrou,mostrou%20ter%20a%C3%A7%C3%A3o%20positiva%20contra%20as%20c%C3%A9lulas%20GBM1.>. Acesso em: 20 jan. 2023.

24 HEEMANN, Gabriel Carvalho; HEEMANN, Antônio Carlos Cunha. **glioblastoma multiforme recém diagnosticado: diagnóstico e tratamento cirúrgico inicial**. Porto Alegre: Acta Médica, 2018. 10 p. Disponível em: <https://pesquisa.bvsalud.org/portal/resource/pt/biblio-988101>. Acesso em: 20 jan. 2023.

25 WAGNER, Raoli Scheidemantel. **Ressecção extensa de glioblastomas e terapias adjuvantes como preditores de aumento da sobrevida global: revisão sistemática**. Passo Fundo: Universidade Federal da Fronteira Sul, 2018. 45 p.

26 ARAGÃO, Maria de Fátima Viana Vasco. **A ressonância magnética em tumores astrocitários: Avaliação da associação de padrão existente com a graduação histopatológica**. Recife: Universidade Federal de Pernambuco, 2010. 159 p. Disponível em: <https://repositorio.ufpe.br/handle/123456789/8102. Acesso em: 18 jan. 2023.

27 FERREIRA, Nelson Fortes; BARBOSA, Marcelo; AMARAL, Lazaro L. Faria do; MENDONÇA, Renato Adam; LIMA, Sérgio Santos. **Estudo através da ressonância magnética de 67 casos de glioblastoma multiforme e a ocorrência de metástases**. São Paulo: Scielo, 2004. 6 p. Disponível em: <https://www.scielo.br/j/anp/a/Ttp4pbTvmgnm55WB5tB4jtw/>. Acesso em: 12 jan. 2023.

28 GEPP, Ricardo de Amoreira. **Análise prognóstica comparativa entre a perfusão cerebral por ressonância magnética e resultado da análise de metilação do promotor do gene MGMT nos gliomas malignos**. Brasília: Universidade de Brasília, 2013. 50 p. Disponível em: <https://repositorio.unb.br/handle/10482/14454>. Acesso em: 13 jan. 2023.

29 BRASIL. Ministério da Saúde. **Diretrizes diagnósticas e terapêuticas de tumor cerebral no adulto**. Brasília, 2020. 224 p.

30 MOREIRA, Lia Sammia Souza. **O uso da temozolamida como terapia adjuvante em paciente com glioblastoma grau 4 pela classificação OMS**. Ceará: TJCE, 2022. 3 p. Disponível em: <https://www.tjce.jus.br/wp-content/uploads/2022/01/TEMOZOLOMIDA-

TEMODAL%C2%AE-PARA-PACIENTE-COM-GLIOBLASTOMA-GRAU-IV.pdf>. Acesso em: 13 jan. 2023.

31 SEKINE, Fernanda Gelati**. Avaliação da atividade citotóxica da Ayahuasca e suas β-carbolinas, Harmina e Harmalina, em Glioblastoma Multiforme (C6)**. Pelotas: Universidade Federal de Pelotas, 2018. 33 p. Disponível em: <https://www2.ufpel.edu.br/prg/sisbi/bibct/acervo/biotecnologia/2018/fernanda_sekine_2018.pdf>. Acesso em: 21 jan. 2023.

32 FIGUEIREDO, Francisco Lacerda de. **Nota técnica**. Minas Gerais: TJMG, 2019. 7 p. Disponível em: <https://bd.tjmg.jus.br/jspui/bitstream/tjmg/10710/1/NT%201460%20-%20Temozolamida.pdf>. Acesso em: 21 jan. 2023.

33 CORONATTO, Lígia. **Glioblastoma**. Boa Vista - SP: Neurologia Integrada, 2021. Disponível em: <https://www.neurologiaintegrada.com.br/glioblastoma/>. Acesso em: 10 fev. 2023.

ANEXOS

ANEXO I –

PESQUISA:

PESQUISA:
CONVIVENDO COM GLIOBLASTOMA GRAU 4
TRABALHO ACADÊMICO PARA PÓS GRADUAÇÃO UNIMAK BRASÍLIA-DF
ARÉA DA SAÚDE: ESPECIALIZAÇÃO EM TOMOGRAFIA E RESSONÂNCIA MAGNÉTICA, INFORMAÇÃO/DIAGNÓSTICO/TRATAMENTO/SOBREVIDA
PERGUNTAS;

1. IDADE
2. SEXO:
3. DE QUAL ESTADO BRASILEIRO VOCÊ É?
4. 4.QUANTO TEMPO VOCÊ CONVIVECOM O GBM 4?

(ESCOLHA A ALTERNATIVA MAIS PRÓXIMA)

- ☐ 2 A 12 MESÊS
- ☐ 1 A 2 ANOS
- ☐ 5 ANOS EM DIANTE
- ☐ 3 A 5 ANOS
- ☐ 2,5 A 3 ANOS

5.QUAIS FORAM OS PRIMEIROS SINTOMAS RECORRENTES, OU NÃO?

(ESCOLHA A ALTERNATIVA MAIS PRÓXIMA)

Confusão mental

Hipertensão intracraniana

Convulsões

Dores de cabeça,náuseas,vômito

Sonolência e fadiga

Fraqueza nos braços, na face ou pernas, dormência.

6.ANTES DO DIAGNÓSTICO HOUVE MANIFESTAÇÕES NEUROLÓGICAS?

Marque todas que se aplicam.

Mudança de personalidade

Dificuldade em deambular(dificuldades em andar)

Alterações na fala

Perda de memória

Perda de visão ou amblíopia(visão embaralhada,turva)

Diplopia(visão dupla)

Movimentos involuntários dos membros ou espasmos

Falta de coordenação motora

Nenhuma alteração visível

7. QUAL FOI O PRIMEIRO DIAGNÓSTICO OU SUSPEITA DE DIAGNÓSTICO NO ATENDIMENTO CLINICO ANTES DOS EXAMES DE IMAGENS?

Marcar apenas uma alternativa

Cefaleia ou enxaqueca

Crise de Ansiedade

Depressão

Estresse

Suspeita de AVC ou AVE

Não houve parecer algum.

Pressão alta

Possível tumor/Gliomas

Crise convulsiva

8. QUAL FOI O PRIMEIRO EXAME DE IMAGEM SOLICITADO PELO MÉDICO NO ATENDIMENTO CLINICO?

Marcar apenas uma alternativa

Tomografia computadorizada
Ressonância magnética
Ressonância com espectroscopia e perfusão
Raio-x

9. NO ATENDIMENTO MÉDICO, APÓS OS PRIMEIROS EXAMES DE IMAGEM HOUVE D I A G N Ó S T I C O ?

Marcar apenas uma alternativa.

Sim, foi rápido o diagnóstico, o médico soube interpretar e avaliar a proporção do problema agiu rápido e encaminhou para os possíveis tratamentos.

Não, o médico não soube interpretar, tivemos que passar por vários especialistas até conseguir fechar um diagnóstico, e demorou em ser encaminhado as opções de tratamentos.

Houve dúvidas e indecisão, porém a equipe médica conseguiu fechar o diagnóstico e encaminhar para os possíveis tratamentos.

Sim foi rápido a descoberta do tumor e já encaminhado para cirurgia de urgência e retirada do tumor.

10. DIAGNÓSTICO DO GBM SE DEU ATRAVÉS DE QUAL PROCEDIMENTO?
Marque todas que se aplicam.

Tomografia sem contraste computadorizada Tomografia com contraste computadorizada Ressonância magnética sem contraste Ressonância magnética com contraste Ressonância com espectroscopia e perfusão Biópsia (imuno-histoquímica)

11. FOI ENCAMINHADO PARA ATENDIMENTO ONCOLÓGICO EM TEMPO HÁBIL? EM QUANTO TEMPO?
(caso a resposta seja sim. Escolha a alternativa mais aproximada).

Marcar apenas uma oval.

Não!

Sim! na mesma semana,ou dias após.

sim! dentro de 30 dias.

Sim! Após 30 dias.

Sim! Após 40 dias.

12. VOCÊ PASSOU POR PROCEDIMENTO CIRÚRGICO PARA RESSECÇÃO DO TUMOR?

Marcar apenas uma alternativa.

Não

Sim! 1 vez

Sim! 2 ou mais vezes

13.QUAIS FORAM OS TRATAMENTOS INDICADOS APÓS O DIAGNÓSTICO CONFIRMADO?

Marque todas que se aplicam.

Quimioterapia

Radioterapia

Quimioterapia e Radioterapia interligadas

Cirurgia

Bevacizumabe Nitrosureia

Multmodal (cirurgia, quimioterapia, radioterapia, medicamentos como Bevacizumabe, entre outros)

14. QUANTAS SEÇÕES DE QUIMIOTERAPIA E RADIOTERAPIA LHE FOI INDICADA? E QUANTA VOCÊ FEZ?

15.A EQUIPE MÉDICA INDICOU ESTRATÉGIAS COM DIETAS ESPECÍFICAS PARA AUXILIAR NO TRATAMENTO?

Marcar apenas uma alternativa.

Sim! Seguimos uma dieta restrita, tivemos que mudar nossos hábitos alimentares.

Não! Os Médicos não acharam necessário fazer dietas na atual situação do paciente.

Não! Porém fizemos a dieta por conta própria, pois achamos importante a mudança de hábitos alimentares.

16. VOCÊ ACHOU QUE A EQUIPE MÉDICA QUE TE ACOMPANHOU NO DIAGNOSTICO, TEM CONHECIMENTO, E ESTÁ PREPARADA E QUALIFICADA PARA LIDAR COM O GLIOBLASTOMA 4?

Marcar apenas uma alternativa.

NÃO!

SIM!

MUDEI DE HOSPITAL E EQUIPE MÉDICA POIS ONDE FUI ATENDIDO A EQUIPE MÉDICA NÃO ESTAVA PREPARADA E NEM TINHAM QUALIFICAÇÃO PARA LIDAR COM ESSE TUMOR.

17. FAZ USO DE ALGUM TRATAMENTO ALTERNATIVO? SE SIM, CITE QUAIS;

18. QUAL O PRINCIPAL EXAME DE IMAGEM PARA ACOMPANHAMENTO REALIZADO?

Marque todas que se aplicam.

Ressonância computadorizada com contraste

Ressonância com espectroscopia e perfusão

ressonância computadorizada sem contraste

Tomografia sem contraste

Tomografia com contraste

19. QUAL FOI A SUA MAIOR DIFICULDADE NO ENTENDIMENTO DA DOENÇA?

20. VOCÊ CONTINUA EM TRATAMENTO PARA O GBM?
(se a resposta for SIM, relate quais tratamentos está fazendo?)
(se a resposta for Não, relate o por que?)

21. DEIXE AQUI SUAS SUGESTÕES OU ALGUMA CONTRIBUIÇÃO PARA O *

ENTENDIMENTO NO TRATAMENTO DO GBM!

22. OBRIGADA POR FAZER PARTE DESSA PESQUISA,QUEREMOSDEIXAR REGISTRADO QUE NOS SOLIDARIZAMOS E DESEJAMOS MUITA FORÇA A TODOS QUE LUTAM CONTRA ESSA DOENÇA,TANTO AO PACIENTE COMO OS FAMILIARES. NOSSO INTUITO E LEVAR INFORMAÇÃO PARA AQUELES QUE ESTÃO NECESSITANDO DE ESCLARECIMENTOS E ENTENDIMENTO SOBRE O TUMOR GBM 4.

ANEXO II – GRÁFICO DA PESQUISA DE CAMPO COM OS

58 PARTICIPANTES

Gráfico

(pergunta 1)

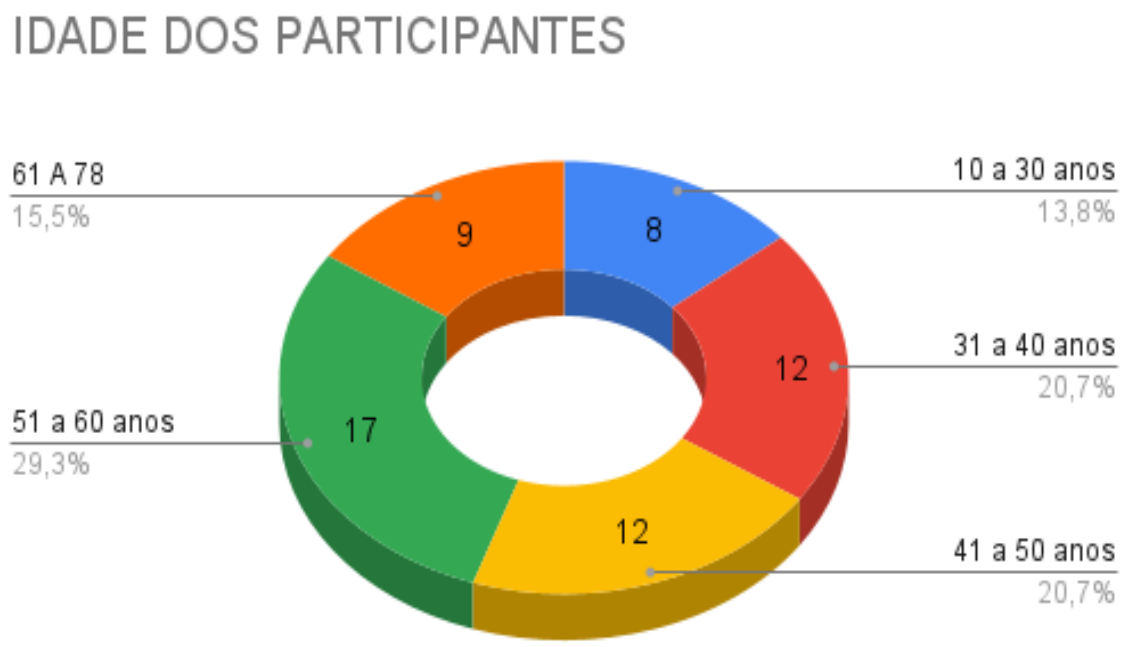

Gráfico

(pergunta 2)

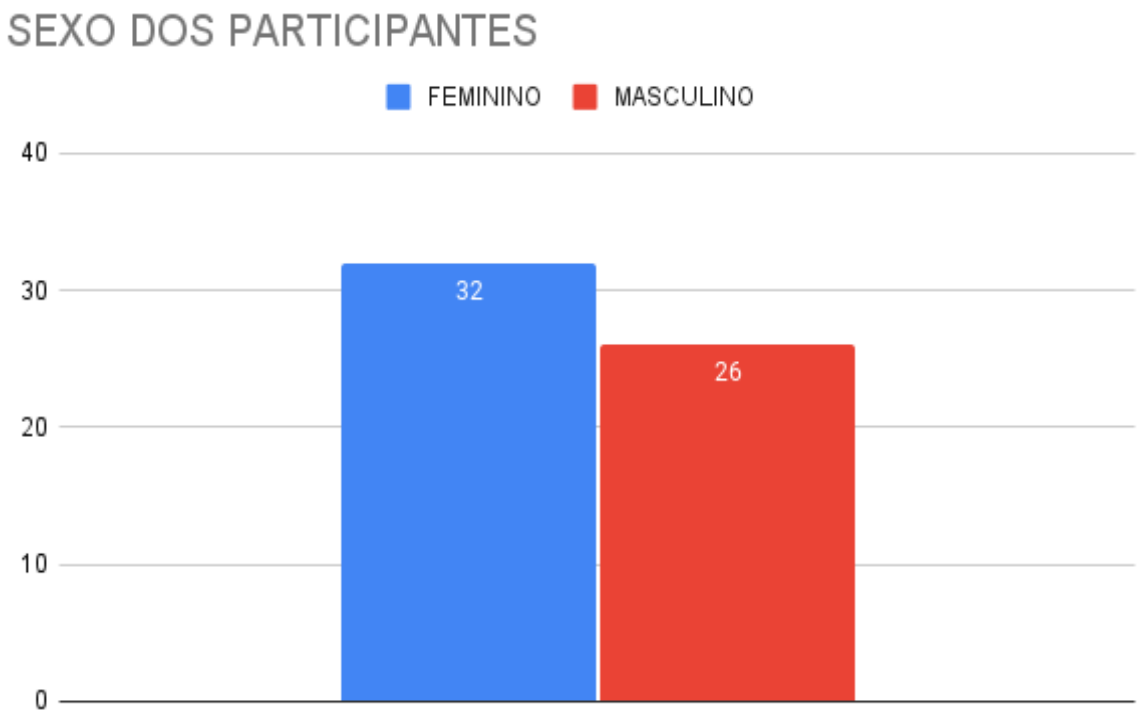

Gráfico

(pergunta 4)

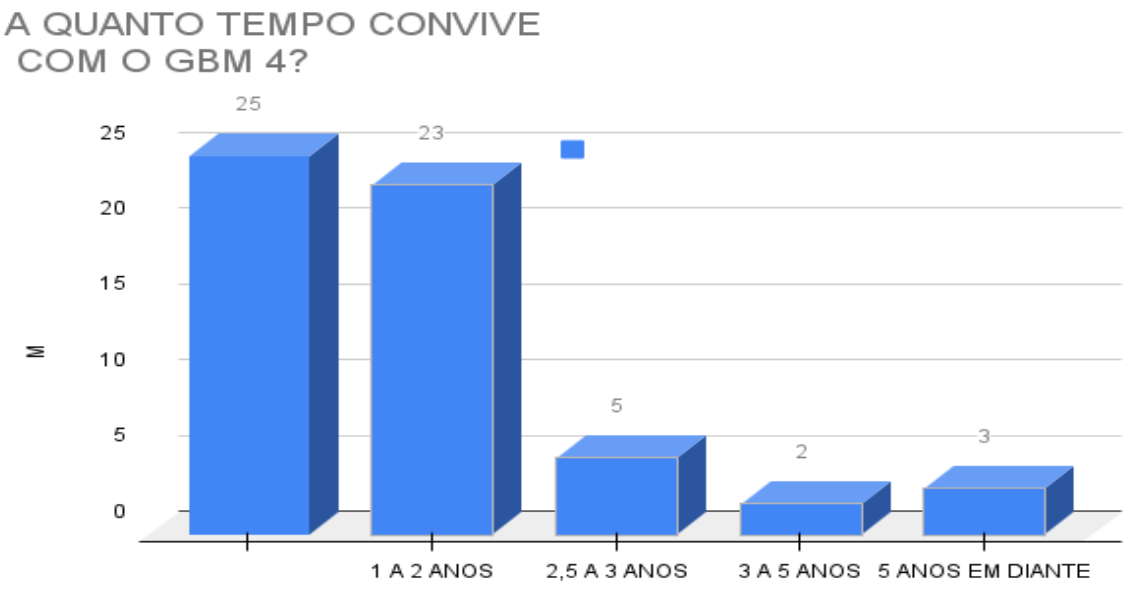

Gráfico

(pergunta 5)

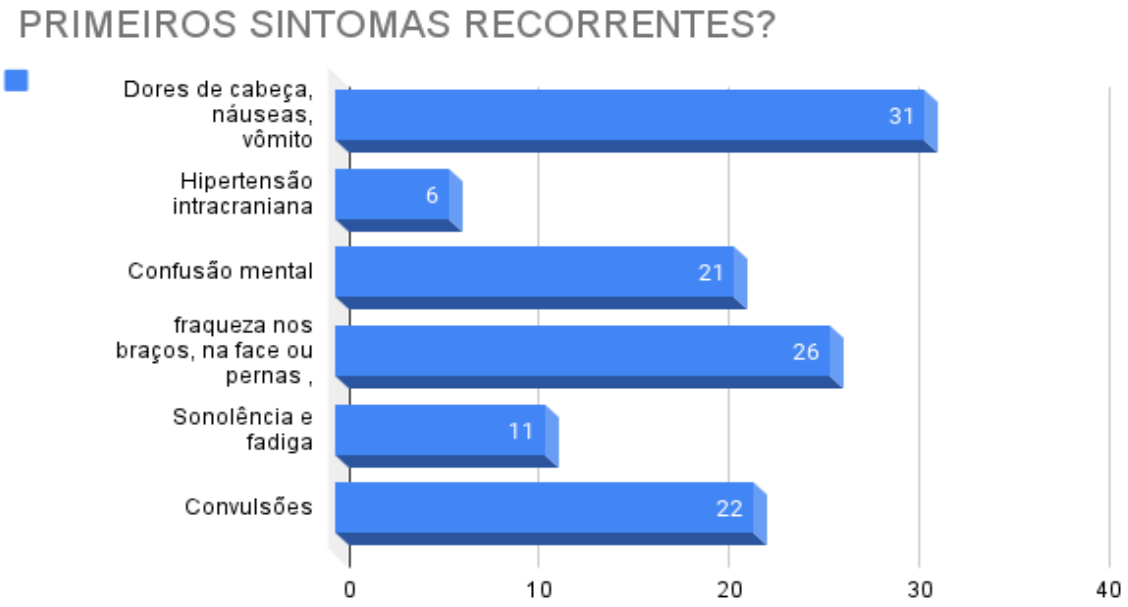

Gráfico

(pergunta 7)

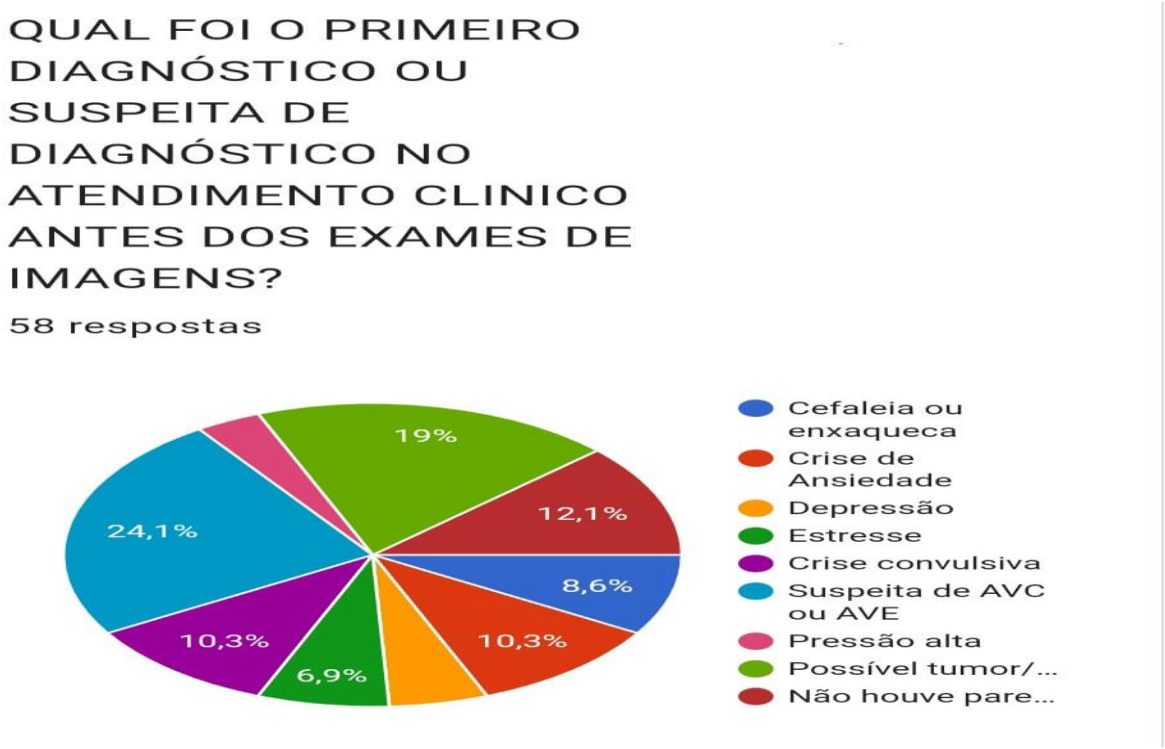

Gráfico

(pergunta 8)

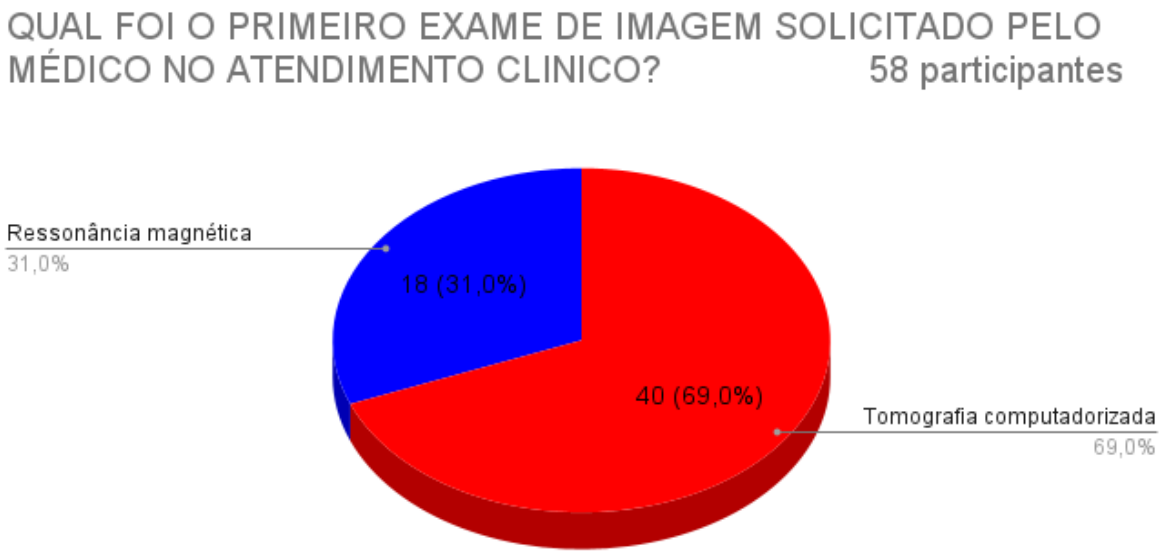

Gráfico

(pergunta 10)

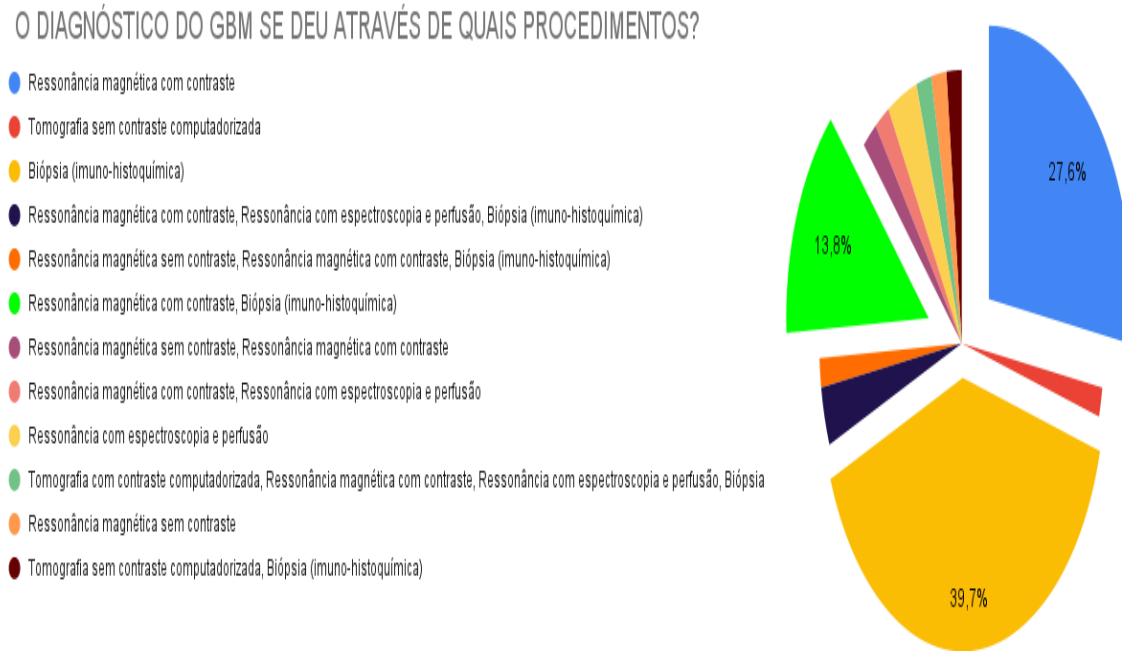

Gráfico

(pergunta 11)

Gráfico

(pergunta 12)

Gráfico

(pergunta 13)

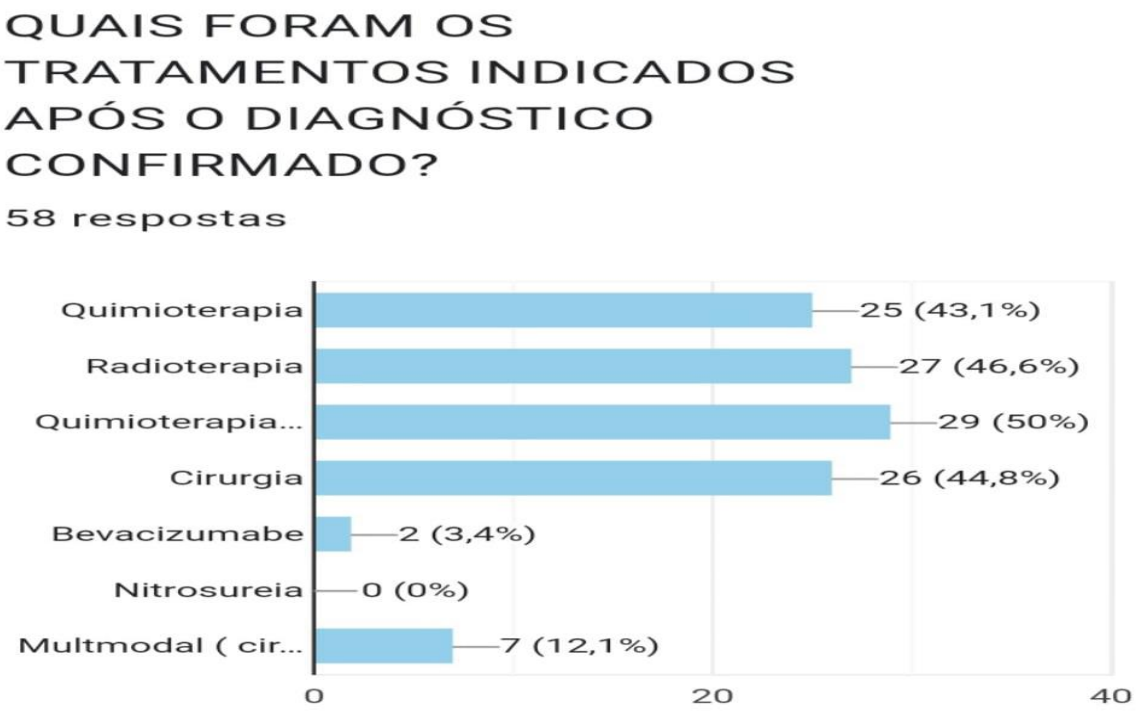

Gráfico

(pergunta 15)

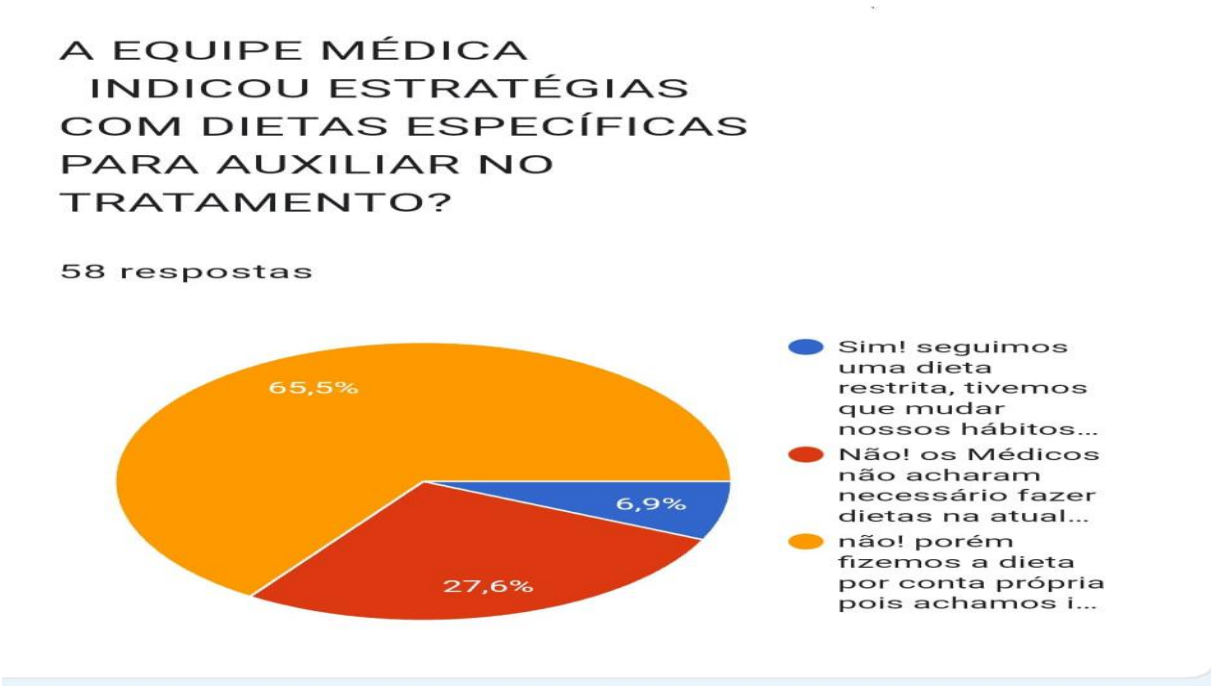

Gráfico

(pergunta 16)

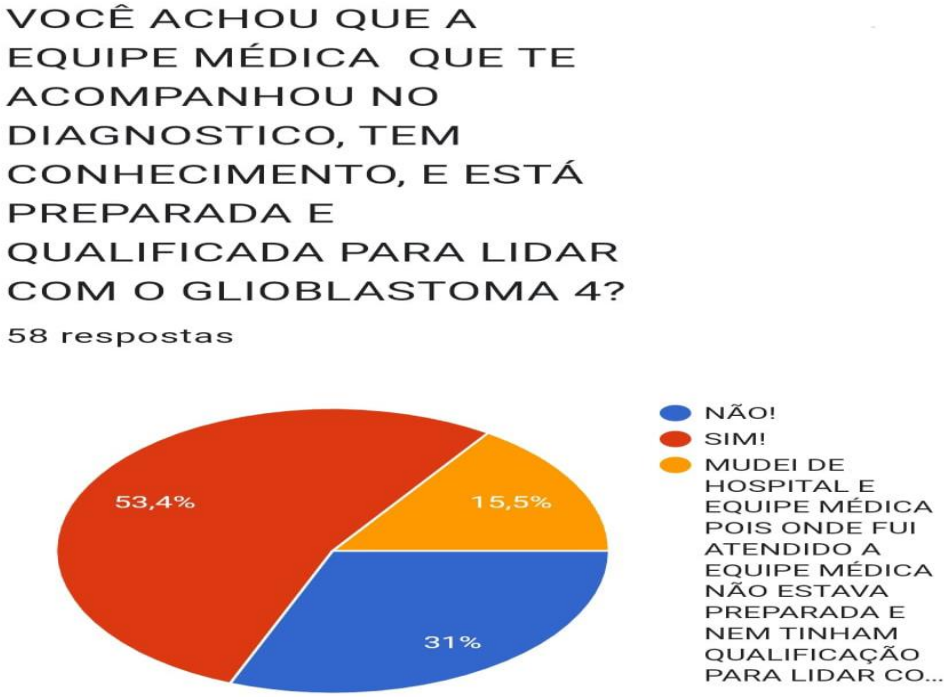

Gráfico

(pergunta 18)

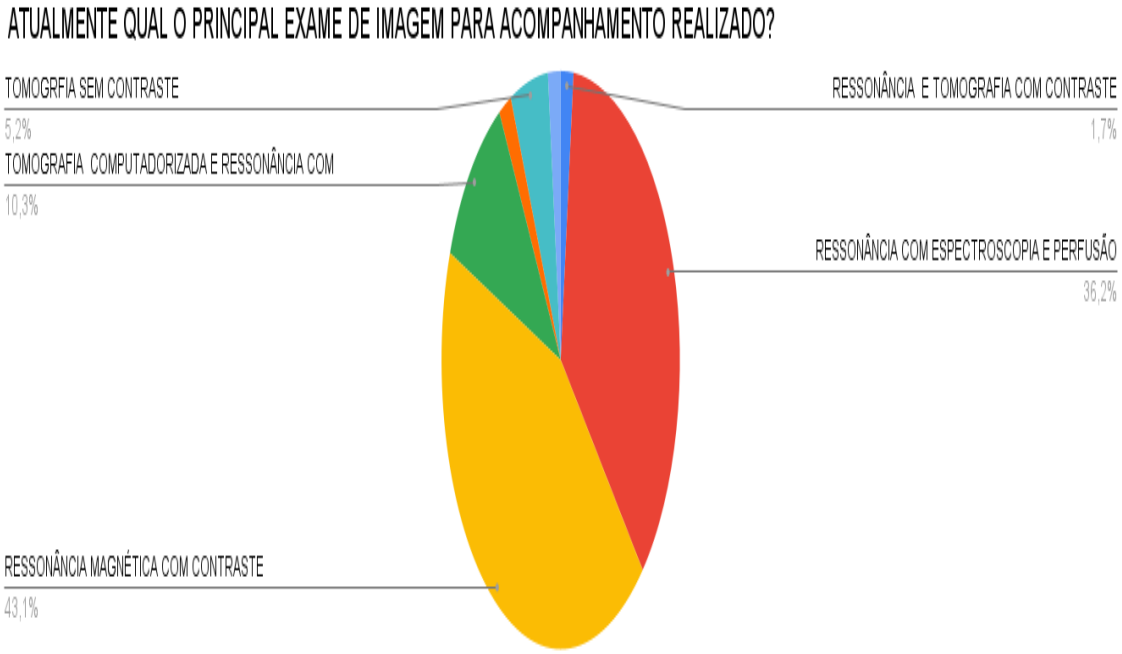

ANEXO III - PESQUISA DOS 4 ESTUDOS DE CASO

RESPOSTA PACIENTE N.4

5) A QUANTO TEMPO VOCÊ CONVIVE * COM O GBM 4?

24 anos - curado

6) QUAIS FORAM OS PRIMEIROS SINTOMAS RECORRENTES, OU NÃO?

(marque um ou mais sintomas EM ORDEM DE OCORRÊNCIA)

	Dores de cabeça,náuseas,vômito	Hipertensão intracraniana	Confusão mental	Convulsões	Fraqueza nos braços, na face ou pernas ,dormência	Sonolência e fadiga
SINTOMAS 1	☐	☐	☐	☐	☑	☑
SINTOMA 2	☐	☐	☐	☐	☐	☐
SINTOMA 3	☐	☐	☐	☐	☐	☐
SINTOMA 4	☐	☐	☐	☐	☐	☐
SINTOMA 5	☐	☐	☐	☐	☐	☐
SINTOMA 6	☐	☐	☐	☐	☐	☐

DOS SINTOMAS ACIMA MENCIONADOS DESCREVA EM ORDEM DE OCORRÊNCIA QUAIS SINTOMAS ATUALMENTE VOCÊ SENTE? *

nenhum

5) A QUANTO TEMPO VOCÊ CONVIVE *
COM O GBM 4?

24 anos - curado

6) QUAIS FORAM OS PRIMEIROS SINTOMAS RECORRENTES, OU NÃO?

(marque um ou mais sintomas EM ORDEM DE OCORRÊNCIA)

	Dores de cabeça,náuseas,vômito	Hipertensão intracraniana	Confusão mental	Convulsões	Fraqueza nos braços, na face ou pernas ,dormência	Sonolência e fadiga
SINTOMAS 1	☐	☐	☐	☐	☑	☑
SINTOMA 2	☐	☐	☐	☐	☐	☐
SINTOMA 3	☐	☐	☐	☐	☐	☐
SINTOMA 4	☐	☐	☐	☐	☐	☐
SINTOMA 5	☐	☐	☐	☐	☐	☐
SINTOMA 6	☐	☐	☐	☐	☐	☐

DOS SINTOMAS ACIMA MENCIONADOS DESCREVA EM ORDEM DE OCORRÊNCIA QUAIS SINTOMAS ATUALMENTE VOCÊ SENTE? *

nenhum

7) ANTES DO DIAGNÓSTICO HOUVERAM MANIFESTAÇÕES NEUROLÓGICAS? *
(marque uma ou mais alterações)

- [ ] perda de memória
- [ ] Mudança de personalidade
- [x] Alterações na fala
- [ ] Dificuldades em deambular(dificuldades em andar)
- [ ] Perda de visão ou amblíopia(visão embaralhada,turva)
- [ ] Diplopia(visão dupla)
- [ ] Movimentos involuntários dos membros ou espasmos
- [ ] Falta de coordenação motora
- [ ] Nenhuma alteração visível

8)HOUVE UM PRIMEIRO DIAGNÓSTICO OU SUSPEITA DE DIAGNÓSTICO DO GBM,NO ATENDIMENTO CLINICO ANTES DOS EXAMES DE IMAGENS? *
SE A RESPOSTA FOR SIM,DESCREVA QUAL DIAGNOSTICO FOI DADO;

Sim , tinha espamo na direita

9) QUAL FOI O PRIMEIRO EXAME DE IMAGEM SOLICITADO PELO MÉDICO NO ATENDIMENTO CLINICO? *

- (●) Tomografia computadorizada
- ( ) Ressonância magnética
- ( ) Ressonância com espectroscopia e perfusão
- ( ) Raio-x

10) NO ATENDIMENTO MÉDICO, APÓS OS PRIMEIROS EXAMES DE IMAGEM HOUVE O DIAGNÓSTICO? *

- (●) Sim, foi rápido o diagnóstico, o médico soube interpretar e avaliar a proporção do problema, agiu rápido e encaminhou para os possíveis tratamentos.
- ( ) Não,o médico não soube interpretar, tivemos que passar por vários especialistas até conseguir fechar um diagnóstico, e demorou para ser encaminhado as opções de tratamentos.
- ( ) Houveram dúvidas e indecisão, porém a equipe médica conseguiu fechar o diagnóstico e encaminhar para os possíveis tratamentos.
- ( ) Sim foi rápido a descoberta do tumor e já encaminhado para cirurgia de urgência e retirada do tumor.

11) O DIAGNÓSTICO DO GBM SE DEU ATRAVÉS DE QUAIS PROCEDIMENTOS? DE EXAMES DE IMAGEM? *

- [ ] Tomografia sem contraste computadorizada
- [x] Tomografia com contraste computadorizada
- [ ] Ressonância magnética sem contraste
- [ ] Ressonância magnética com contraste
- [ ] Ressonância com espectroscopia e perfusão
- [ ] Outro: _____

12) FOI ENCAMINHADO PARA ATENDIMENTO ONCOLÓGICO EM TEMPO HÁBIL?EM QUANTO TEMPO? *

(caso a resposta seja sim. Escolha a alternativa mais aproximada).

- ○ Não!
- ○ Sim! na mesma semana, ou dias após.
- ○ sim! dentro de 30 dias
- ○ sim! após 30 dias.
- ◉ sim! após 40 dias.

13) COM BASE NA PERGUNTA ANTERIOR DESCREVA O QUE FOI FEITO EM TODO O SEU TRATAMENTO.QUAIS PROCEDIMENTOS?QUAIS EXAMES?QUAIS TRATAMENTOS?QUAIS CIRÚRGIAS? QUAIS MEDICAMENTOS? *

3 cirurgia , 30 radios e tomo só hitantal

14) QUANTAS SEÇÕES DE QUIMIOTERAPIA E RADIOTERAPIA LHE FOI INDICADA? E QUANTAS VOCÊ FEZ? *

Não fiz químioterapia

15) A EQUIPE MÉDICA INDICOU A NUTRIÇÃO ONCOLÓGICA OU ESTRATÉGIAS COM DIETAS ESPECÍFICAS PARA AUXILIAR NO TRATAMENTO? *

- ○ Sim! seguimos uma dieta restrita, tivemos que mudar nossos hábitos alimentares.
- ○ Não! os Médicos não acharam necessário fazer dietas na atual situação do paciente.
- ◉ não! porém fizemos a dieta por conta própria pois achamos importante a mudança de hábitos alimentares.

16) NOS DÊ SEU RELATO SOBRE A EQUIPE MÉDICA QUE TE ACOMPANHOU NO DIAGNOSTICO E NO TRATAMENTO, ELES OBTIVERAM CONHECIMENTO E ESTAVAM PREPARADOS E QUALIFICADOS PARA LIDAR COM O GLIOBLASTOMA 4? *
CASO A RESPOSTA FOR **NÃO** RELATE O MOTIVO E NOS INFORME SE MUDOU DE HOSPITAL;

1999 era tudo novidade

17) FAZ USO DE ALGUM TRATAMENTO ALTERNATIVO? SE SIM, CITE QUAIS; *

Mudei a alimentação para um mode sadio, tirei refrigerantes, bebidas, açúcar etc

18) QUAL O PRINCIPAL EXAME DE IMAGEM PARA ACOMPANHAMENTO REALIZADO ATUALMENTE? *

- [ ] ressonância magnética com contraste
- [ ] Ressonância com espectroscopia e perfusão
- [ ] ressonância sem contraste
- [ ] tomografia computadorizada sem contraste
- [ ] tomografia comp com contraste

19) QUAL FOI A SUA MAIOR DIFICULDADE NO ENTENDIMENTO DA DOENÇA? *

Hemiparesia lado direita

20) VOCÊ CONTINUA EM TRATAMENTO PARA O GBM? *
(se a resposta for SIM, relate quais tratamentos está fazendo?)
(se a resposta for Não, relate o por que?)

Não

21) DEVIDO O GBM 4 ESTAR NO ROL DAS DOENÇAS RARAS,DEIXE AQUI SUAS SUGESTÕES OU ALGUMA CONTRIBUIÇÃO PARA O ENTENDIMENTO NO TRATAMENTO DO GBM! *

Tratamentos alternativos , álcool pelírico etc

OBRIGADA POR SER VOLUNTÁRIO DESSA PESQUISA,SUA VIVÊNCIA E SUA CONTRIBUIÇÃO SERÁ MUITO ÚTIL,POIS NOSSO INTUITO E LEVAR INFORMAÇÕES VERÍDICAS PARA AQUELES QUE ESTÃO NECESSITANDO DE ESCLARECIMENTOS E ENTENDIMENTO SOBRE O TUMOR GBM 4.
QUEREMOS DEIXAR REGISTRADO QUE NOS SOLIDARIZAMOS E DESEJAMOS MUITA FORÇA NESSA LUTA DIÁRIA CONTRA ESSA DOENÇA.

Veja meu testemunho

https://www.tumorgbm.com.br/Testemunho/teste07.html

Este conteúdo não foi criado nem aprovado pelo Google.

Google Formulários

QUESTIONARIO PACIENTE 2

5) A QUANTO TEMPO VOCÊ CONVIVE * COM O GBM 4?

2 anos e 11 meses

6) QUAIS FORAM OS PRIMEIROS SINTOMAS RECORRENTES, OU NÃO?

(marque um ou mais sintomas EM ORDEM DE OCORRÊNCIA)

	Dores de cabeça,náuseas,vômito	Hipertensão intracraniana	Confusão mental	Convulsões	Fraqueza nos braços, na face ou pernas ,dormência	Sonolência e fadiga
SINTOMAS 1	☑	☐	☐	☐	☐	☐
SINTOMA 2	☐	☐	☐	☐	☐	☑
SINTOMA 3	☐	☐	☐	☐	☑	☐
SINTOMA 4	☐	☐	☐	☐	☐	☐
SINTOMA 5	☐	☐	☐	☐	☐	☐
SINTOMA 6	☐	☐	☐	☐	☐	☐

DOS SINTOMAS ACIMA MENCIONADOS DESCREVA EM ORDEM DE OCORRÊNCIA QUAIS SINTOMAS ATUALMENTE VOCÊ SENTE? *

dores de cabeça frequente, sonolência, cansaço, coordenação motora do lado esquerdo comprometido. Atualmente nenhum sintoma, dores de cabeças de vez em quando, mas nada comparado antes da cirurgia e antes dos tratamentos.

7) ANTES DO DIAGNÓSTICO HOUVERAM MANIFESTAÇÕES NEUROLÓGICAS? *
(marque uma ou mais alterações)

- [ ] perda de memória
- [x] Mudança de personalidade
- [x] Alterações na fala
- [x] Dificuldades em deambular(dificuldades em andar)
- [ ] Perda de visão ou amblíopia(visão embaralhada,turva)
- [ ] Diplopia(visão dupla)
- [ ] Movimentos involuntários dos membros ou espasmos
- [x] Falta de coordenação motora
- [ ] Nenhuma alteração visível

8)HOUVE UM PRIMEIRO DIAGNÓSTICO OU SUSPEITA DE DIAGNÓSTICO DO GBM,NO ATENDIMENTO CLINICO ANTES DOS EXAMES DE IMAGENS? *
SE A RESPOSTA FOR SIM,DESCREVA QUAL DIAGNOSTICO FOI DADO;

Não.

9) QUAL FOI O PRIMEIRO EXAME DE IMAGEM SOLICITADO PELO MÉDICO NO ATENDIMENTO CLINICO? *

- (●) Tomografia computadorizada
- ( ) Ressonância magnética
- ( ) Ressonância com espectroscopia e perfusão
- ( ) Raio-x

10) NO ATENDIMENTO MÉDICO, APÓS OS PRIMEIROS EXAMES DE IMAGEM HOUVE O DIAGNÓSTICO? *

- (●) Sim, foi rápido o diagnóstico, o médico soube interpretar e avaliar a proporção do problema, agiu rápido e encaminhou para os possíveis tratamentos.
- ( ) Não,o médico não soube interpretar, tivemos que passar por vários especialistas até conseguir fechar um diagnóstico, e demorou para ser encaminhado as opções de tratamentos.
- ( ) Houveram dúvidas e indecisão, porém a equipe médica conseguiu fechar o diagnóstico e encaminhar para os possíveis tratamentos.
- ( ) Sim foi rápido a descoberta do tumor e já encaminhado para cirurgia de urgência e retirada do tumor.

11) O DIAGNÓSTICO DO GBM SE DEU ATRAVÉS DE QUAIS PROCEDIMENTOS? DE EXAMES DE IMAGEM? *

- [ ] Tomografia sem contraste computadorizada
- [ ] Tomografia com contraste computadorizada
- [ ] Ressonância magnética sem contraste
- [ ] Ressonância magnética com contraste
- [ ] Ressonância com espectroscopia e perfusão
- [x] Outro: biópsia/Imuno histoquímico

12) FOI ENCAMINHADO PARA ATENDIMENTO ONCOLÓGICO EM TEMPO HÁBIL?EM QUANTO TEMPO? *

(caso a resposta seja sim. Escolha a alternativa mais aproximada).

- ○ Não!
- ○ Sim! na mesma semana, ou dias após.
- ◉ sim! dentro de 30 dias
- ○ sim! após 30 dias.
- ○ sim! após 40 dias.

13) COM BASE NA PERGUNTA ANTERIOR DESCREVA O QUE FOI FEITO EM TODO O SEU TRATAMENTO.QUAIS PROCEDIMENTOS?QUAIS EXAMES?QUAIS TRATAMENTOS?QUAIS CIRÚRGIAS? QUAIS MEDICAMENTOS? *

cirurgia de retirada de tumor, depois 30 sessoes de radio junto com quimio oral (temodal) e depois segunda fase do tratamento convencional somente com quimio oral (temodal) e apos isso tratamento alternativo com oleo canabidiol, propolis vermelho, vitamina E.

14) QUANTAS SEÇÕES DE QUIMIOTERAPIA E RADIOTERAPIA LHE FOI INDICADA? E QUANTAS VOCÊ FEZ? *

30 sessões de radio + quimio e depois 12 ciclos de quimio oral (temodal)

15) A EQUIPE MÉDICA INDICOU A NUTRIÇÃO ONCOLÓGICA OU ESTRATÉGIAS COM DIETAS ESPECÍFICAS PARA AUXILIAR NO TRATAMENTO? *

- ( ) Sim! seguimos uma dieta restrita, tivemos que mudar nossos hábitos alimentares.
- ( ) Não! os Médicos não acharam necessário fazer dietas na atual situação do paciente.
- (•) não! porém fizemos a dieta por conta própria pois achamos importante a mudança de hábitos alimentares.

16) NOS DÊ SEU RELATO SOBRE A EQUIPE MÉDICA QUE TE ACOMPANHOU NO DIAGNOSTICO E NO TRATAMENTO, ELES OBTIVERAM CONHECIMENTO E ESTAVAM PREPARADOS E QUALIFICADOS PARA LIDAR COM O GLIOBLASTOMA 4? *
CASO A RESPOSTA FOR **NÃO** RELATE O MOTIVO E NOS INFORME SE MUDOU DE HOSPITAL;

todos estavam extremamente preparados

17) FAZ USO DE ALGUM TRATAMENTO ALTERNATIVO? SE SIM, CITE QUAIS; *

cannabis medicinal, propolis vermelho, alimentação saudável, vitamina E

18) QUAL O PRINCIPAL EXAME DE IMAGEM PARA ACOMPANHAMENTO REALIZADO ATUALMENTE? *

- [ ] ressonância magnética com contraste
- [x] Ressonância com espectroscopia e perfusão
- [ ] ressonância sem contraste
- [ ] tomografia computadorizada sem contraste
- [ ] tomografia comp com contraste

19) QUAL FOI A SUA MAIOR DIFICULDADE NO ENTENDIMENTO DA DOENÇA? *

sobre os tratamentos alternativos. Pouco falado e pouco usado na equipe medica em geral. Porém apos estudos e pesquisas meu Neuro indicou o uso de cannabis medicinal.

20) VOCÊ CONTINUA EM TRATAMENTO PARA O GBM? *
(se a resposta for SIM, relate quais tratamentos está fazendo?)
(se a resposta for Não, relate o por que?)

somente tratamento alternativo. Tratamento convencional já passou. Atualmente doença estável.

21) DEVIDO O GBM 4 ESTAR NO ROL DAS DOENÇAS RARAS,DEIXE AQUI SUAS SUGESTÕES OU ALGUMA CONTRIBUIÇÃO PARA O ENTENDIMENTO NO TRATAMENTO DO GBM! *

minha sugestão falar mais sobre o bem estar mental do paciente e também ser mais falado sobre os tratamentos alternativos que são tão importantes quanto o tratamento convencional.

OBRIGADA POR SER VOLUNTÁRIO DESSA PESQUISA,SUA VIVÊNCIA E SUA CONTRIBUIÇÃO SERÁ MUITO ÚTIL,POIS NOSSO INTUITO E LEVAR INFORMAÇÕES VERÍDICAS PARA AQUELES QUE ESTÃO NECESSITANDO DE ESCLARECIMENTOS E ENTENDIMENTO SOBRE O TUMOR GBM 4.
QUEREMOS DEIXAR REGISTRADO QUE NOS SOLIDARIZAMOS E DESEJAMOS MUITA FORÇA NESSA LUTA DIÁRIA CONTRA ESSA DOENÇA.

Este conteúdo não foi criado nem aprovado pelo Google.

Google Formulários

QUESTIONARIO PACIENTE 1

4) DE QUAL ESTADO BRASILEIRO VOCÊ É? *

Paraná

5) A QUANTO TEMPO VOCÊ CONVIVE * COM O GBM 4?

17 meses

6) QUAIS FORAM OS PRIMEIROS SINTOMAS RECORRENTES, OU NÃO?

(marque um ou mais sintomas EM ORDEM DE OCORRÊNCIA)

	Dores de cabeça,náuseas,vômito	Hipertensão intracraniana	Confusão mental	Convulsões	Fraqueza nos braços, na face ou pernas ,dormência	Sonolência e fadiga
SINTOMAS 1	☐	☐	☑	☑	☐	☐
SINTOMA 2	☐	☐	☐	☐	☐	☐
SINTOMA 3	☐	☐	☐	☐	☐	☐
SINTOMA 4	☐	☐	☐	☐	☐	☐
SINTOMA 5	☐	☐	☐	☐	☐	☐
SINTOMA 6	☐	☐	☐	☐	☐	☐

DOS SINTOMAS ACIMA MENCIONADOS DESCREVA EM ORDEM DE OCORRÊNCIA QUAIS SINTOMAS ATUALMENTE VOCÊ SENTE? *

Perco memória recente, mas consigo relembrar. Tive convulsões que me deixa confuso e não consigo entender o que estão falando comigo e eu não consigo falar.

7) ANTES DO DIAGNÓSTICO HOUVERAM MANIFESTAÇÕES NEUROLÓGICAS? *
(marque uma ou mais alterações)

- [ ] perda de memória
- [ ] Mudança de personalidade
- [ ] Alterações na fala
- [ ] Dificuldades em deambular(dificuldades em andar)
- [ ] Perda de visão ou amblíopia(visão embaralhada,turva)
- [ ] Diplopia(visão dupla)
- [ ] Movimentos involuntários dos membros ou espasmos
- [ ] Falta de coordenação motora
- [x] Nenhuma alteração visível

8)HOUVE UM PRIMEIRO DIAGNÓSTICO OU SUSPEITA DE DIAGNÓSTICO DO GBM,NO ATENDIMENTO CLINICO ANTES DOS EXAMES DE IMAGENS? *
SE A RESPOSTA FOR SIM,DESCREVA QUAL DIAGNOSTICO FOI DADO;

No dia que fui socorrido no hospital fizeram uma tomografia e me informaram que eu teria tido um AVC. Me internaram, e no outro dia assumiu uma neurologista que me informou que eu tinha um cisto no cérebro e que aparentava ser benigno. Após a cirurgia foi realizada a biópsia e ao sair o resultado informaram que eu tenho GBM Grupo IV e que é incurável.

9) QUAL FOI O PRIMEIRO EXAME DE IMAGEM SOLICITADO PELO MÉDICO NO ATENDIMENTO CLINICO? *

- (●) Tomografia computadorizada
- ( ) Ressonância magnética
- ( ) Ressonância com espectroscopia e perfusão
- ( ) Raio-x

10) NO ATENDIMENTO MÉDICO, APÓS OS PRIMEIROS EXAMES DE IMAGEM HOUVE O DIAGNÓSTICO? *

- ( ) Sim, foi rápido o diagnóstico, o médico soube interpretar e avaliar a proporção do problema, agiu rápido e encaminhou para os possíveis tratamentos.
- ( ) Não,o médico não soube interpretar, tivemos que passar por vários especialistas até conseguir fechar um diagnóstico, e demorou para ser encaminhado as opções de tratamentos.
- ( ) Houveram dúvidas e indecisão, porém a equipe médica conseguiu fechar o diagnóstico e encaminhar para os possíveis tratamentos.
- (●) Sim foi rápido a descoberta do tumor e já encaminhado para cirurgia de urgência e retirada do tumor.

11) O DIAGNÓSTICO DO GBM SE DEU ATRAVÉS DE QUAIS PROCEDIMENTOS? DE EXAMES DE IMAGEM? *

- [ ] Tomografia sem contraste computadorizada
- [ ] Tomografia com contraste computadorizada
- [ ] Ressonância magnética sem contraste
- [x] Ressonância magnética com contraste
- [ ] Ressonância com espectroscopia e perfusão
- [ ] Outro: _____

12) FOI ENCAMINHADO PARA ATENDIMENTO ONCOLÓGICO EM TEMPO HÁBIL?EM QUANTO TEMPO? *

(caso a resposta seja sim. Escolha a alternativa mais aproximada).

- ( ) Não!
- ( ) Sim! na mesma semana, ou dias após.
- (•) sim! dentro de 30 dias
- ( ) sim! após 30 dias.
- ( ) sim! após 40 dias.

13) COM BASE NA PERGUNTA ANTERIOR DESCREVA O QUE FOI FEITO EM TODO O SEU TRATAMENTO.QUAIS PROCEDIMENTOS?QUAIS EXAMES?QUAIS TRATAMENTOS?QUAIS CIRÚRGIAS? QUAIS MEDICAMENTOS? *

Imediatamente após sair o resultado da biópsia fui encaminhado para trinta sessões de radioterapia, doze meses de quimioterapia (Temodal 400mg por dia). As consultas de acompanhamento médico da radioterapia eram semanais e as da quimioterapia eram mensais. Um dia antes da consulta de quimioterapia eram feitos os exames de sangue. Se tudo estivesse bem era liberado a sessão de quimioterapia do mês.
Eu fui internado dia 03/11/2021 e a cirurgia aconteceu dia 12/11/2021. Recebi alta médica dia 15/11/2021. Eu não tive nenhuma sequela, correu tudo bem. Atualmente eu tomo Fenitoína e Canabidiol 10%.

14) QUANTAS SEÇÕES DE QUIMIOTERAPIA E RADIOTERAPIA LHE FOI INDICADA? E QUANTAS VOCÊ FEZ? *

30 sessões de radioterapia e 12 meses de quimioterapia. Eu fiz todas as sessões dos dois tratamentos.

15) A EQUIPE MÉDICA INDICOU A NUTRIÇÃO ONCOLÓGICA OU ESTRATÉGIAS COM DIETAS ESPECÍFICAS PARA AUXILIAR NO TRATAMENTO? *

- ( ) Sim! seguimos uma dieta restrita, tivemos que mudar nossos hábitos alimentares.
- ( ) Não! os Médicos não acharam necessário fazer dietas na atual situação do paciente.
- (•) não! porém fizemos a dieta por conta própria pois achamos importante a mudança de hábitos alimentares.

16) NOS DÊ SEU RELATO SOBRE A EQUIPE MÉDICA QUE TE ACOMPANHOU NO DIAGNOSTICO E NO TRATAMENTO, ELES OBTIVERAM CONHECIMENTO E ESTAVAM PREPARADOS E QUALIFICADOS PARA LIDAR COM O GLIOBLASTOMA 4?
CASO A RESPOSTA FOR **NÃO** RELATE O MOTIVO E NOS INFORME SE MUDOU DE HOSPITAL; *

O neurologista me tratou muito bem, ele é um excelente cirurgião. Os médicos da radioterapia e quimioterapia também me trataram muito bem.

17) FAZ USO DE ALGUM TRATAMENTO ALTERNATIVO? SE SIM, CITE QUAIS; *

Canabidiol e dieta alimentar

18) QUAL O PRINCIPAL EXAME DE IMAGEM PARA ACOMPANHAMENTO REALIZADO ATUALMENTE? *

- [x] ressonância magnética com contraste
- [ ] Ressonância com espectroscopia e perfusão
- [ ] ressonância sem contraste
- [ ] tomografia computadorizada sem contraste
- [ ] tomografia comp com contraste

19) QUAL FOI A SUA MAIOR DIFICULDADE NO ENTENDIMENTO DA DOENÇA? *

Nenhuma. Eu aceito a vinda do meu falecimento daqui um tempo que não sei precisar

20) VOCÊ CONTINUA EM TRATAMENTO PARA O GBM? *
(se a resposta for SIM, relate quais tratamentos está fazendo?)
(se a resposta for Não, relate o por que?)

Eu só tenho acompanhamento médico do neurologista em intervalo de seis meses, médico da quimioterapia em três meses e ressonância magnética com contraste em intervalo de seis meses.

21) DEVIDO O GBM 4 ESTAR NO ROL DAS DOENÇAS RARAS,DEIXE AQUI SUAS SUGESTÕES OU ALGUMA CONTRIBUIÇÃO PARA O ENTENDIMENTO NO TRATAMENTO DO GBM! *

Os portadores tem que entrar em dieta alimentar, manter atividades físicas e intelectuais. Se medicar com o Canabidiol imediatamente.

QUESTIONARIO PACIENTE 3

5) A QUANTO TEMPO VOCÊ CONVIVE * COM O GBM 4?

18 anos

6) QUAIS FORAM OS PRIMEIROS SINTOMAS RECORRENTES, OU NÃO?

(marque um ou mais sintomas EM ORDEM DE OCORRÊNCIA)

	Dores de cabeça,náuseas,vômito	Hipertensão intracraniana	Confusão mental	Convulsões	Fraqueza nos braços, na face ou pernas ,dormência	Sonolência e fadiga
SINTOMAS 1	☐	☐	☑	☐	☐	☐
SINTOMA 2	☐	☐	☐	☐	☐	☑
SINTOMA 3	☑	☐	☐	☐	☐	☐
SINTOMA 4	☐	☐	☐	☑	☐	☐
SINTOMA 5	☐	☐	☐	☐	☑	☐
SINTOMA 6	☐	☑	☐	☐	☐	☐

DOS SINTOMAS ACIMA MENCIONADOS DESCREVA EM ORDEM DE OCORRÊNCIA QUAIS SINTOMAS ATUALMENTE VOCÊ SENTE? *

Sensação de convulsão

7) ANTES DO DIAGNÓSTICO HOUVERAM MANIFESTAÇÕES NEUROLÓGICAS? *
(marque uma ou mais alterações)

- [ ] perda de memória
- [ ] Mudança de personalidade
- [ ] Alterações na fala
- [ ] Dificuldades em deambular(dificuldades em andar)
- [x] Perda de visão ou amblíopia(visão embaralhada,turva)
- [ ] Diplopia(visão dupla)
- [ ] Movimentos involuntários dos membros ou espasmos
- [ ] Falta de coordenação motora
- [ ] Nenhuma alteração visível

8)HOUVE UM PRIMEIRO DIAGNÓSTICO OU SUSPEITA DE DIAGNÓSTICO DO GBM,NO ATENDIMENTO CLINICO ANTES DOS EXAMES DE IMAGENS? *
SE A RESPOSTA FOR SIM,DESCREVA QUAL DIAGNOSTICO FOI DADO;

Primeiramente quando viu a tomografia médicos suspeitaram de GBM

9) QUAL FOI O PRIMEIRO EXAME DE IMAGEM SOLICITADO PELO MÉDICO NO ATENDIMENTO CLINICO? *

- (●) Tomografia computadorizada
- ( ) Ressonância magnética
- ( ) Ressonância com espectroscopia e perfusão
- ( ) Raio-x

10) NO ATENDIMENTO MÉDICO, APÓS OS PRIMEIROS EXAMES DE IMAGEM HOUVE O DIAGNÓSTICO? *

- (●) Sim, foi rápido o diagnóstico, o médico soube interpretar e avaliar a proporção do problema, agiu rápido e encaminhou para os possíveis tratamentos.
- ( ) Não,o médico não soube interpretar, tivemos que passar por vários especialistas até conseguir fechar um diagnóstico, e demorou para ser encaminhado as opções de tratamentos.
- ( ) Houveram dúvidas e indecisão, porém a equipe médica conseguiu fechar o diagnóstico e encaminhar para os possíveis tratamentos.
- ( ) Sim foi rápido a descoberta do tumor e já encaminhado para cirurgia de urgência e retirada do tumor.

11) O DIAGNÓSTICO DO GBM SE DEU ATRAVÉS DE QUAIS PROCEDIMENTOS? DE EXAMES DE IMAGEM? *

- [ ] Tomografia sem contraste computadorizada
- [ ] Tomografia com contraste computadorizada
- [ ] Ressonância magnética sem contraste
- [x] Ressonância magnética com contraste
- [ ] Ressonância com espectroscopia e perfusão
- [ ] Outro: _____

12) FOI ENCAMINHADO PARA ATENDIMENTO ONCOLÓGICO EM TEMPO HÁBIL?EM QUANTO TEMPO? *

(caso a resposta seja sim. Escolha a alternativa mais aproximada).

- ○ Não!
- ○ Sim! na mesma semana, ou dias após.
- ◉ sim! dentro de 30 dias
- ○ sim! após 30 dias.
- ○ sim! após 40 dias.

13) COM BASE NA PERGUNTA ANTERIOR DESCREVA O QUE FOI FEITO EM TODO O SEU TRATAMENTO.QUAIS PROCEDIMENTOS?QUAIS EXAMES?QUAIS TRATAMENTOS?QUAIS CIRÚRGIAS? QUAIS MEDICAMENTOS? *

Cirurgia cranio, radioterapia, quimioterapia, fenobarbiral carbamazebina, dexametazona talidomida

14) QUANTAS SEÇÕES DE QUIMIOTERAPIA E RADIOTERAPIA LHE FOI INDICADA? E QUANTAS VOCÊ FEZ? *

Radioterapia 34, realizadas quimioterapia 3 ciclos porém era pra fazer a 7 ciclos

15) A EQUIPE MÉDICA INDICOU A NUTRIÇÃO ONCOLÓGICA OU ESTRATÉGIAS COM DIETAS ESPECÍFICAS PARA AUXILIAR NO TRATAMENTO? *

- ○ Sim! seguimos uma dieta restrita, tivemos que mudar nossos hábitos alimentares.
- ○ Não! os Médicos não acharam necessário fazer dietas na atual situação do paciente.
- ◉ não! porém fizemos a dieta por conta própria pois achamos importante a mudança de hábitos alimentares.

16) NOS DÊ SEU RELATO SOBRE A EQUIPE MÉDICA QUE TE ACOMPANHOU NO DIAGNOSTICO E NO TRATAMENTO, ELES OBTIVERAM CONHECIMENTO E ESTAVAM PREPARADOS E QUALIFICADOS PARA LIDAR COM O GLIOBLASTOMA 4?
CASO A RESPOSTA FOR **NÃO** RELATE O MOTIVO E NOS INFORME SE MUDOU DE HOSPITAL; *

Equipe profissional ótima, porém como tinha 17 anos e na época GBM era diagnosticado em pessoas com mais idade, isso que deixaram sem compreender, porém estudaram muito meu caso

17) FAZ USO DE ALGUM TRATAMENTO ALTERNATIVO? SE SIM, CITE QUAIS; *

ÁLCOOL PERILICO ÓLEO DE CANABIS

18) QUAL O PRINCIPAL EXAME DE IMAGEM PARA ACOMPANHAMENTO REALIZADO ATUALMENTE? *

- [ ] ressonância magnética com contraste
- [ ] Ressonância com espectroscopia e perfusão
- [ ] ressonância sem contraste
- [ ] tomografia computadorizada sem contraste
- [ ] tomografia comp com contraste

19) QUAL FOI A SUA MAIOR DIFICULDADE NO ENTENDIMENTO DA DOENÇA? *

Não ter conhecimento por mim pra equipe médica, não ter tratamento específico para o diagnóstico e todas as negatividades que me passaram

20) VOCÊ CONTINUA EM TRATAMENTO PARA O GBM? *
(se a resposta for SIM, relate quais tratamentos está fazendo?)
(se a resposta for Não, relate o por que?)

Sim

21) DEVIDO O GBM 4 ESTAR NO ROL DAS DOENÇAS RARAS,DEIXE AQUI SUAS SUGESTÕES OU ALGUMA CONTRIBUIÇÃO PARA O ENTENDIMENTO NO TRATAMENTO DO GBM! *

Nesse período que estou de tratamento não vejo a medicina ter ajuda para buscar tratamento cirurgias, não a apoio de políticas públicas para isso, nem para tratamentos de modo geral

OBRIGADA POR SER VOLUNTÁRIO DESSA PESQUISA,SUA VIVÊNCIA E SUA CONTRIBUIÇÃO SERÁ MUITO ÚTIL,POIS NOSSO INTUITO E LEVAR INFORMAÇÕES VERÍDICAS PARA AQUELES QUE ESTÃO NECESSITANDO DE ESCLARECIMENTOS E ENTENDIMENTO SOBRE O TUMOR GBM 4.
QUEREMOS DEIXAR REGISTRADO QUE NOS SOLIDARIZAMOS E DESEJAMOS MUITA FORÇA NESSA LUTA DIÁRIA CONTRA ESSA DOENÇA.

Agradeço a vocês por isso todo tipo de pesquisa me dá uma esperança

Este conteúdo não foi criado nem aprovado pelo Google.

Google Formulários

ANEXO IV – GRAFICOS DO ESTUDO DE CASOS COM OS 04 PARTICIPANTES

Gráfico

(pergunta 02)

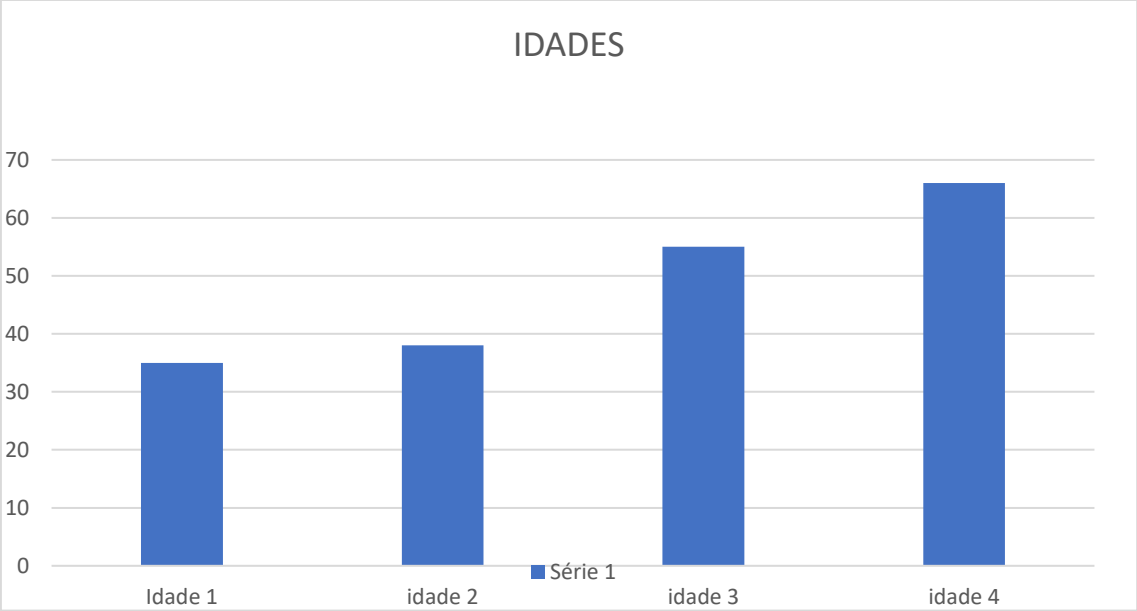

Gráfico

(pergunta 03)

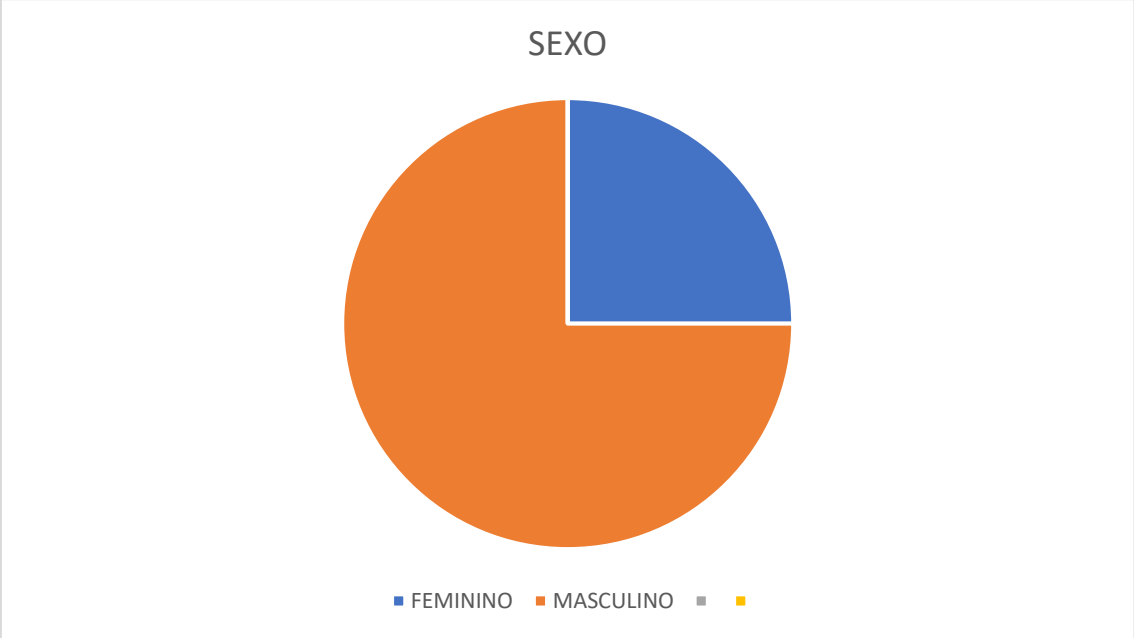

Gráfico

(pergunta 06)

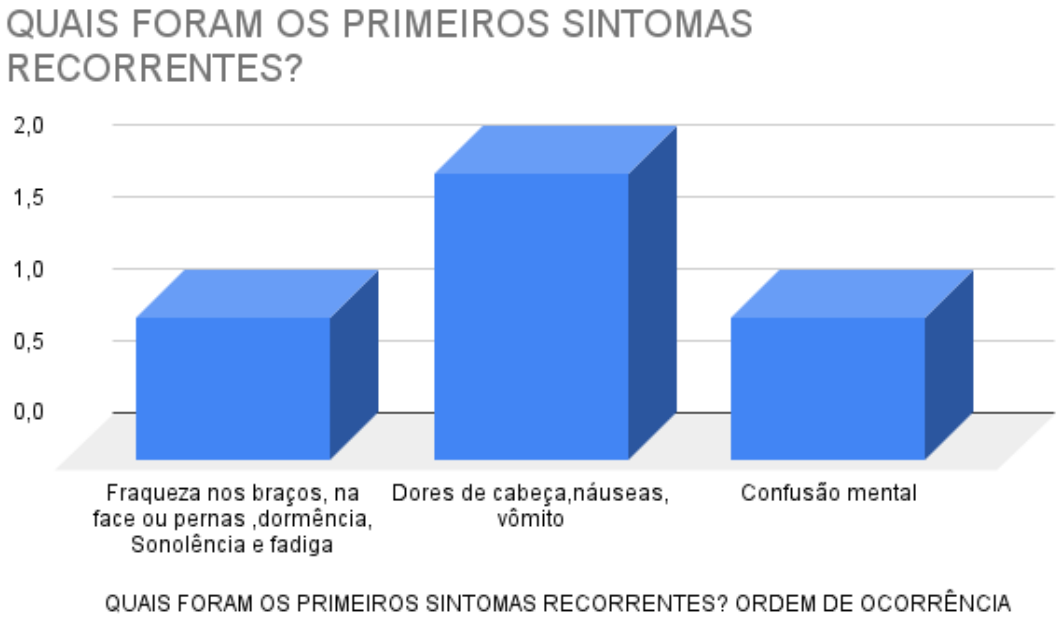

Gráfico

(pergunta 09)

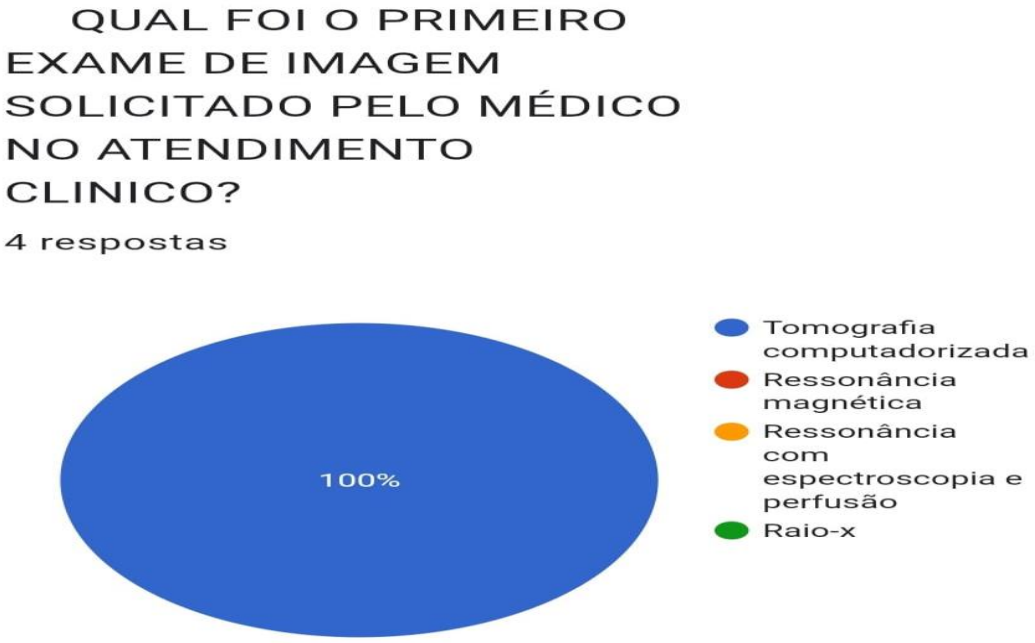

Gráfico

(pergunta 10)

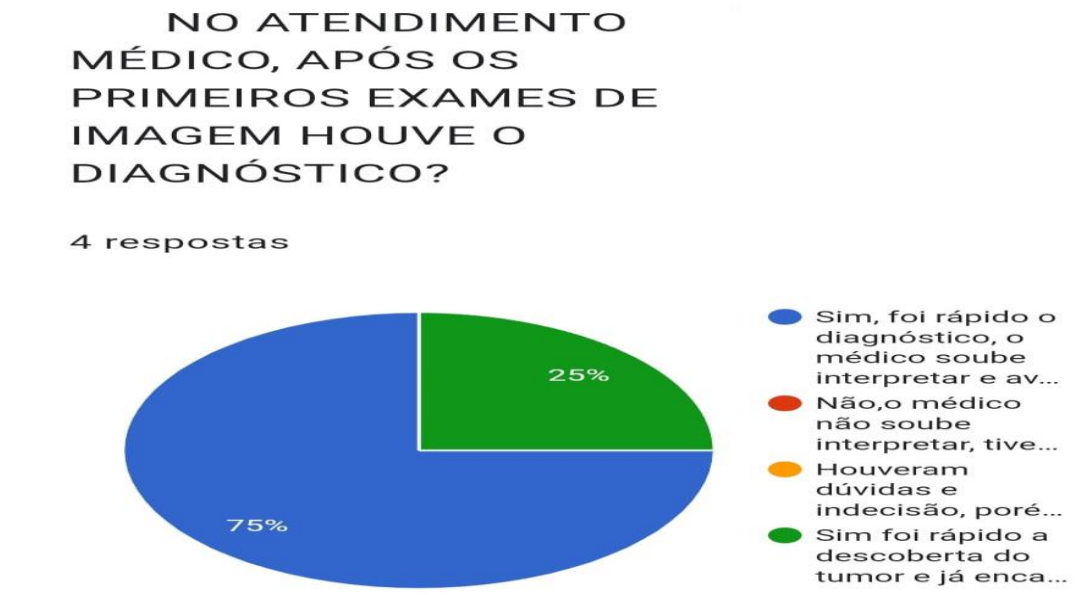

Gráfico

(pergunta 11)

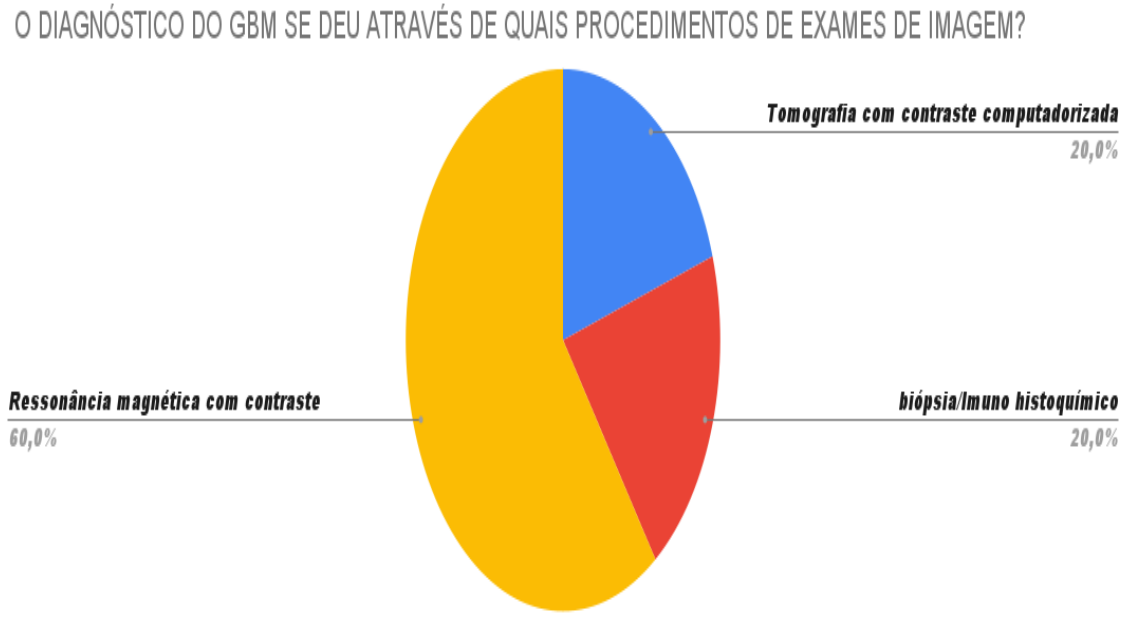

Gráfico

(pergunta 12)

Gráfico

(pergunta 15)

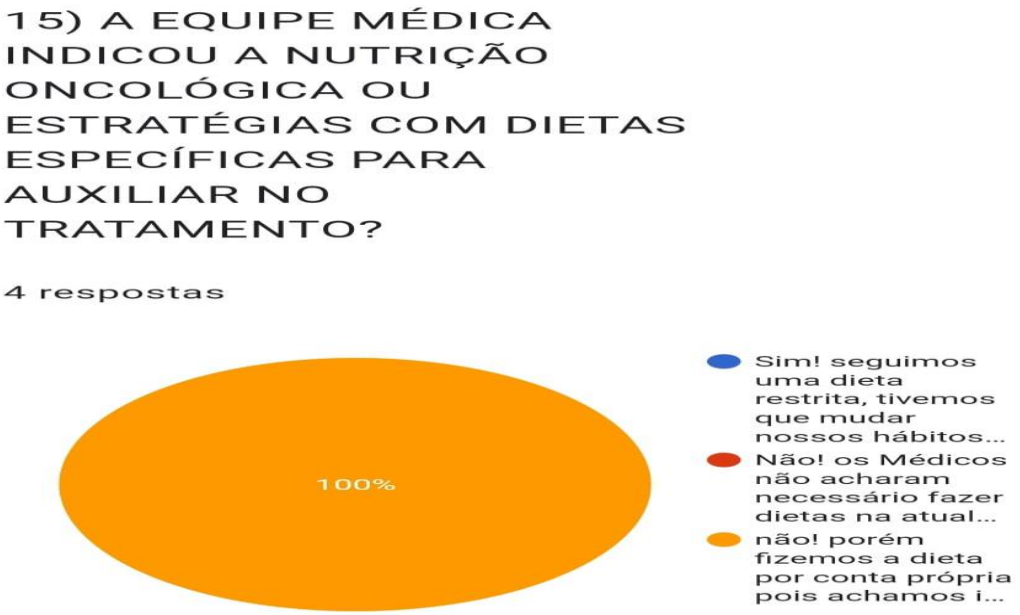

Gráfico

(pergunta 18)

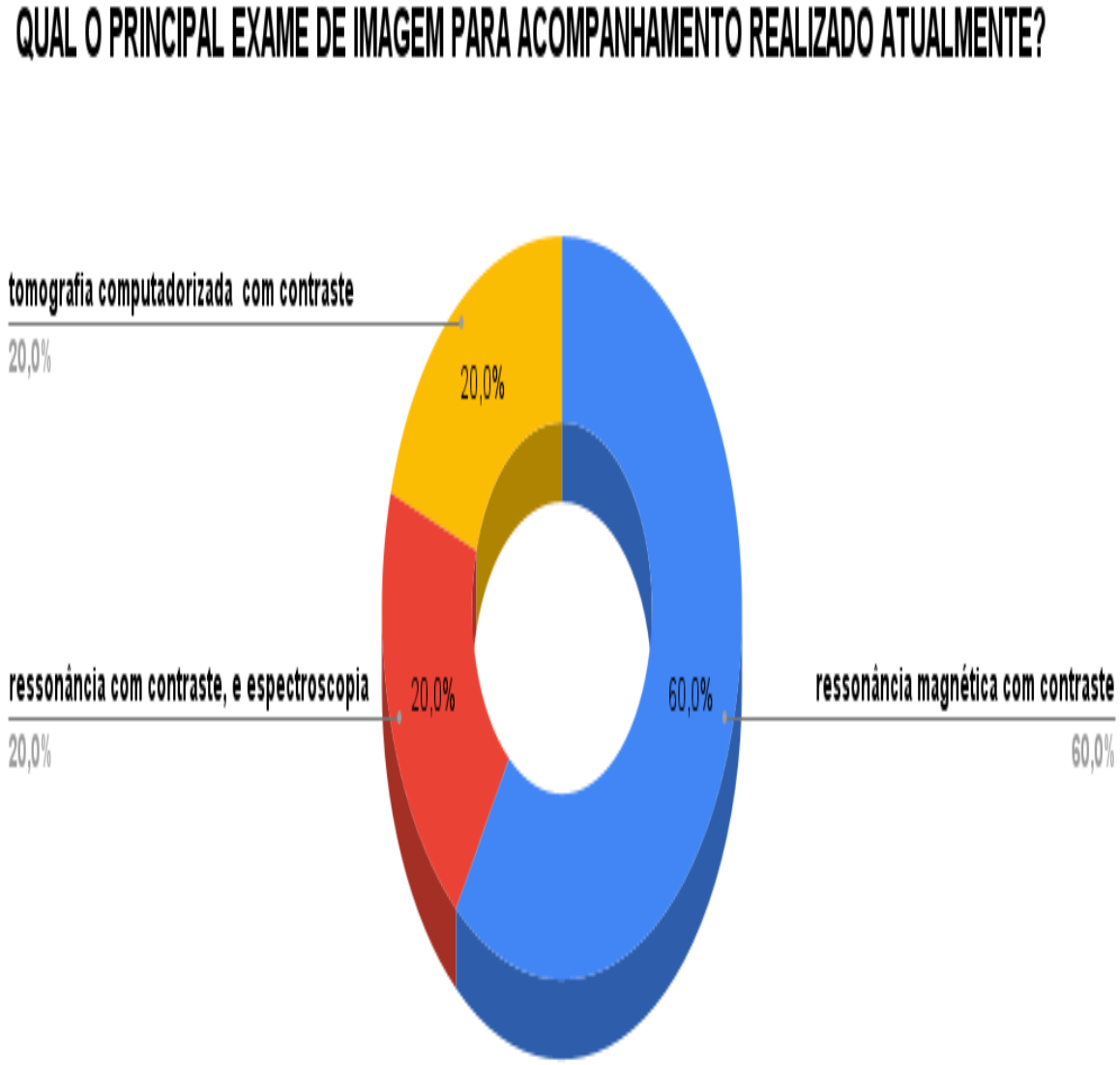

ANEXO V– TERMOS DE LIVRE CONSENTIMENTO

UNIMAK
PÓS-GRADUAÇÃO

estão à dispoição para dúvidas posteiores. Assim sendo, declaro que autorizo a utillização de meus dados clínicos-laboratoris, imagens..... na pesquisa. Informo que recebi uma cópia deste termo.

CONSENTIMENTO

Declaro que li todas as informações acima disponibilizadas bem como as dúvidas foram resclarecidas no ato de aceite da assinatura deste documento.

Desta forma eu *Cláudio da Silva Nunes* aceito e concoro em participar deste estudo.

Brasília, 25 de Abril de 2023

Assinatura do voluntário

Assinatura – Pesquisador

Assinatura – Pesquisador

Assinatura – Pesquisador

Assinatura – Pesquisador

Testemunha

os mesmos só estarão presentes no trabalho mediante a esta autorização. Havendo aceite sua identidade será mantida sob sigilo E pesquisa e seus relatos estarão disponíveis quandc for finalizada a pesquisa. Assim como uma cópia ficará sob sua guarda e uma para os pesquisadores.

Eu, Claudio da silva nunes portador de RG *4 . 300. 4 1 7 - 4*

fui informado a respeito do objetivo da pesquisa, esclareci minhas dúvidas a cerca dos dodos disponibilizados aos pesquisadores, mais sei que os mesmos

UNIMAK
PÓS-GRADUAÇÃO

TERMO DELIVRE CONSENTIMENTO E ESCLARECIDO

Por meio do presente instrumento, informamos que o(a)s aluno(a)s

1- Francisca Josyane Maciel da Penha

2- Fernanda Maria Benício da Cunha

3- Maria do Perpétuo Socorro Figueiredo de Souza

4- Valéria Mendes Brandão

devidamente matriculdos na Pós-Graduação em Ressonancia magnética e Tomografia computadorizada pela UNIMAK 1/2023. Os mesmos estão sob orientação do(a) Professor(a) Maria Elvira, Kezia Balena para realização do Trabalho de Conclusão de Curso cujo título é

O DIAGNÓSTICO DO GLIOMA CEREBRAL

ASTROCITOMA NÍVEL 4 POR TOMOGRAFIA

COMPUTADORIZADA E RESSONÂNCIA MAGNÉTICA,

DESENVOLVIDO ATRAVÉS DO ESTUDO DE CASO.

Desta forma, o(a) Sr. (a) _____Roberta Lins Dencker_____ está sendo consultada para que possa autorizar o uso de seus dados clínicos, laboratoriais,direito de imagem e video,exames de imagens __ressonância magnética___ e afins cedidos aos pequisadores acima mencionados para que o Relato de caso seja colocado no trabalho de conclusão de curso. Cabe salientar, que sua autorização é voluntária e recusa não lhe causará problemas ou penalidades e os mesmos só estarão presentes no trabalho mediante a esta autorização. Havendo aceite sua identidade será mantida sob sigilo. E pesquisa e seus relatos estarão disponíveis quando for finalizada a pesquisa. Assim como uma cópia ficará sob sua guarda e uma para os pesquisadores.

Eu, ___Roberta Lins Dencker__ portador de RG_6559931 SSP-PE_ fui informado a respeito do objetivo da pesquisa, esclareci minhas dúvidas a cerca dos dodos disponibilizados

aos pesquisadores, mais sei que os mesmos estão à dispoição para dúvidas posteiores. Assim sendo, declaro que autorizo a utillização de meus dados clínicos-laboratoris, imagens..... na pesquisa. Informo que recebi uma cópia deste termo.

CONSENTIMENTO

Declaro que li todas as informações acima disponibilizadas bem como as dúvidas foram resclarecidas no ato de aceite da assinatura deste documento.

Desta forma eu_____Roberta Lins Dencker_____ aceito e concoro em participar deste estudo.

Brasília, ___09____ de _____abril_____ de 2023

_____

Assinatura do voluntário

_____

Assinatura – Pesquisador

_____

Assinatura – Pesquisador

_____

Assinatura – Pesquisador

_____

Assinatura – Pesquisador

UNIMAK
PÓS-GRADUAÇÃO

TERMO DELIVRE CONSENTIMENTO E ESCLARECIDO

Por meio do presente instrumento, informamos que o(a)s aluno(a)s

1- Francisca Josyane Maciel da Penha

2- Fernanda Maria Benício da Cunha

3- Maria do Perpétuo Socorro Figueiredo de Souza

4- Valéria Mendes Brandão

devidamente matriculdos na Pós-Graduação em Ressonancia magnética e Tomografia computadorizada pela UNIMAK 1/2023. Os mesmos estão sob orientação do(a) Professor(a) Maria Elvira, Kezia Balena para realização do Trabalho de Conclusão de Curso cujo título é

O DIAGNÓSTICO DO GLIOMA CEREBRAL

ASTROCITOMA NÍVEL 4 POR TOMOGRAFIA

COMPUTADORIZADA E RESSONÂNCIA MAGNÉTICA,

DESENVOLVIDO ATRAVÉS DO ESTUDO DE CASO.

Desta forma, o(a) Sr. (a) _____ está sendo consultada para que possa autorizar o uso de seus dados clínicos, laboratoriais,direito de imagem e video,exames de imagens _____ e afins cedidos aos pequisadores acima mencionados para que o Relato de caso seja colocado no trabalho de conclusão de curso. Cabe salientar, que sua autorização é voluntária e recusa não lhe causará problemas ou penalidades e os mesmos só estarão presentes no trabalho mediante a esta autorização. Havendo aceite sua identidade será mantida sob sigilo. E pesquisa e seus relatos estarão disponíveis quando for finalizada a pesquisa. Assim como uma cópia ficará sob sua guarda e uma para os pesquisadores.

Eu, _____ portador de RG_____ fui informado a respeito do objetivo da pesquisa, esclareci minhas dúvidas a cerca dos dodos disponibilizados aos pesquisadores, mais sei que os mesmos estão

à dispoição para dúvidas posteiores. Assim sendo, declaro que autorizo a utillização de meus dados clínicos-laboratoris, imagens..... na pesquisa. Informo que recebi uma cópia deste termo.

CONSENTIMENTO

Declaro que li todas as informações acima disponibilizadas bem como as dúvidas foram resclarecidas no ato de aceite da assinatura deste documento.

Desta forma eu_____ aceito e concoro em participar deste estudo.

Brasília, _____ de _____ de 2023

_____

Assinatura do voluntário

_____

Assinatura – Pesquisador

_____

UNIMAK
PÓS-GRADUAÇÃO

TERMO DELIVRE CONSENTIMENTO E ESCLARECIDO

Por meio do presente instrumento, informamos que o(a)s aluno(a)s

1- Francisca Josyane Maciel da Penha

2- Fernanda Maria Benício da Cunha

3- Maria do Perpétuo Socorro Figueiredo de Souza

4- Valéria Mendes Brandão

devidamente matriculdos na Pós-Graduação em Ressonancia magnética e Tomografia computadorizada pela UNIMAK 1/2023. Os mesmos estão sob orientação do(a) Professor(a) Maria Elvira, Kezia Balena para realização do Trabalho de Conclusão de Curso cujo título é

O DIAGNÓSTICO DO GLIOMA CEREBRAL

ASTROCITOMA NÍVEL 4 POR TOMOGRAFIA

COMPUTADORIZADA E RESSONÂNCIA MAGNÉTICA,

DESENVOLVIDO ATRAVÉS DO ESTUDO DE CASO.

Desta forma, o(a) Sr. (a) Everaldo Vieira do Nascimento está sendo consultada para que possa autorizar o uso de seus dados clínicos, laboratoriais,direito de imagem e video,exames de imagens _____ e afins cedidos aos pequisadores acima mencionados para que o Relato de caso seja colocado no trabalho de conclusão de curso. Cabe salientar, que sua autorização é voluntária e recusa não lhe causará problemas ou penalidades e os mesmos só estarão presentes no trabalho mediante a esta autorização. Havendo aceite sua identidade será mantida sob sigilo. E pesquisa e seus relatos estarão disponíveis quando for finalizada a pesquisa. Assim como uma cópia ficará sob sua guarda e uma para os pesquisadores.

Eu, Everaldo Vieira do Nascimento portador de RG 411902611 fui informado a respeito do objetivo da pesquisa, esclareci minhas dúvidas a cerca dos dodos disponibilizados aos pesquisadores, mais sei que os mesmos estão

UNIMAK
PÓS-GRADUAÇÃO

à dispoição para dúvidas posteiores. Assim sendo, declaro que autorizo a utillização de meus dados clínicos-laboratoris, imagens..... na pesquisa. Informo que recebi uma cópia deste termo.

CONSENTIMENTO

Declaro que li todas as informações acima disponibilizadas bem como as dúvidas foram resclarecidas no ato de aceite da assinatura deste documento.

Desta forma eu Everaldo Vieira do Nascimento aceito e concoro em participar deste estudo.

Brasília, 18 de Abril6 de 2023

Everaldo Vieira do Nascimento

Assinatura do voluntário

_____

Assinatura – Pesquisador

_____

Assinatura – Pesquisador

_____

Assinatura – Pesquisador

_____

Assinatura – Pesquisador

_____

Testemunha